TUSEM®

TIPTA UZMANLIK SINAVI EĞİTİM MERKEZİ

2026 TUS 1. DÖNEM

191 REFERANS

200 SORUDA

Temel Bilimler **94 soru** • Klinik Bilimler **97 Soru**

GENEL CERRAHİ

200/25

Genel Cerrahi COMPACTUS kitabımız toplamda **25 soruya** referans vermiştir.

20/18

20 Genel Cerrahi sorusunun **18' ine** referans vermiştir.



www.tusem.com.tr • www.tusemportal.com /tusemegitim

TUSEM®

TIPTA UZMANLIK SINAVI EĞİTİM MERKEZİ

Değerli Hekim Arkadaşlar;

Öncelikle 15 Mart'ta yapılan TUS sınavında emeğinizin karşılığını almanızı tüm kalbimizle diliyoruz. Sonucun ne olursa olsun, bu yolculukta gösterdiğiniz azim ve disiplinin sizleri daima başarıya taşıyacağına inanıyoruz.

TUSEM kaynaklarımızın sınav sorularına verdiği **referans çalışmasını sizlerle paylaşmaktan gurur duyuyoruz.**

Eğitmenlerimiz titizlikle hazırladıkları çalışma kapsamında, **200 sorunun 191'ine kaynaklarımızdan birebir karşılık gelen sayfa ve içerikleri işaretlemiştir.** Bu süreçte en çok önem verdiğimiz nokta, referansların gerçekten birebir örtüşmesi olmuştur. Meslektaşlarımızın, alakasız ya da kenarından yakalanmış referansların güvenilir olmadığını çok iyi bildiklerinin farkındayız. Bu nedenle yalnızca doğru ve net örtüşen referansları dikkate aldık.

Bizim için asıl değer, referans sayısının fazlalığından ziyade **öğrencilerimizin kursumuz aracılığıyla elde ettikleri net kazanımlardır.** Eğitmenlerimiz, kaynaklarımızdaki bilgileri öğrencilere en anlaşılır ve kalıcı biçimde aktarmayı esas almakta ve bu hassasiyetle çalışmalarını sürdürmektedir.

Bu titizlikle hazırlanmış ve birebir sorularla örtüşen referanslarımızı sizlere **TUSEM'in güvenilirliği ve 31 yıllık tecrübesinin bir yansıması olarak gururla sunuyoruz.**

Soru kökü ve çözümü: Klinik Bilimler 161

161. **SIRS kriterleri** Ateş> 38 C veya <36°C, Kalp hızı>90/dk, Solunum hızı > 20/dk veya PaCO2 <32mmHg, Beyaz küre >12000/mm3 veya <4000/mm3 veya >% 10 band formu

İLGİLİ NOTLAR

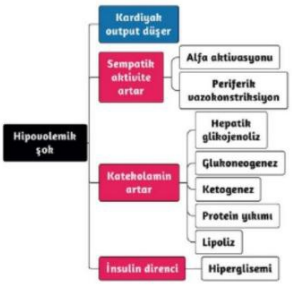



- **Şokun klinik bulguları**; ajitasyon, hipotansiyon, taşikardi, zayıf periferik nabızlar, soğuk, nemli ekstremitelerden oluşur.
- **Hasar kontrol resüsitasyonu** → Kanamayı durdur, az kristalloid ver. Kombine şekilde kan ürünü kullan (ES, TS, TDP 1: 1: 1 oranı en iyi) Hemoglobin düzeyi 7-9 g/dL tutulmalı. Sistolik KB 80-90 mmHg tutulmalı İstisna → kapalı kafa travması Hedef SKB → 110 mmHg

Hipovolemik şokta resüsitasyon hedefleri

Sistemik/Global	• Laktat, Baz defisiti, Kardiyak output, Oksijen sağlanması ve tüketimi
Doku spesifik	• Gastrik tonometri, Doku pH, oksijen ve CO2 düzeyleri, Kızılötesine yakın spektroskopi
Hücresel	• Membran potansiyeli, ATP

SEPT

Klinik Bilimler 161. soru
Tusem Genel Cerrahi COMPACTUS
Özet Ders Notu Sayfa 010

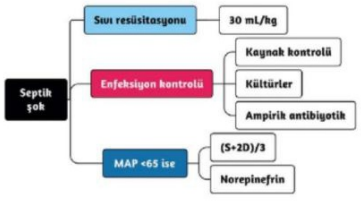

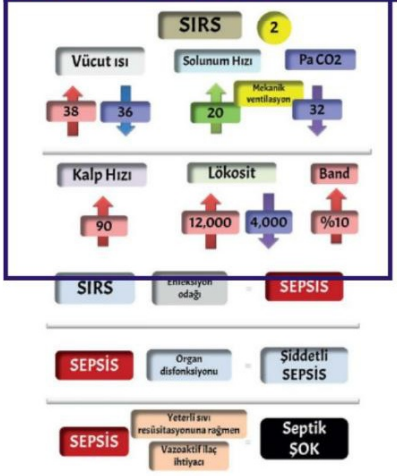

- **Hipoperfüzyon kriterleri**; sistolik kan basıncı <90 mmHg veya kan basıncındaki azalma >40 mmHg, laktik asidoz, oligüri ve akut mental durum değişikliğinden oluşur.

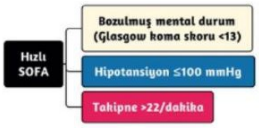

Soru kökü ve çözümü: Klinik Bilimler 162

162. Kolonik divertikülozis tanısıyla takip edilen iki gündür devam eden karın ağrısı ve ateş şikâyetleriyle acil servise başvuran bir hastanın fizik muayenesi sırasında karın ağrısı şikâyetinin artması en olası alan

Sol alt kadran

İLGİLİ NOTLAR

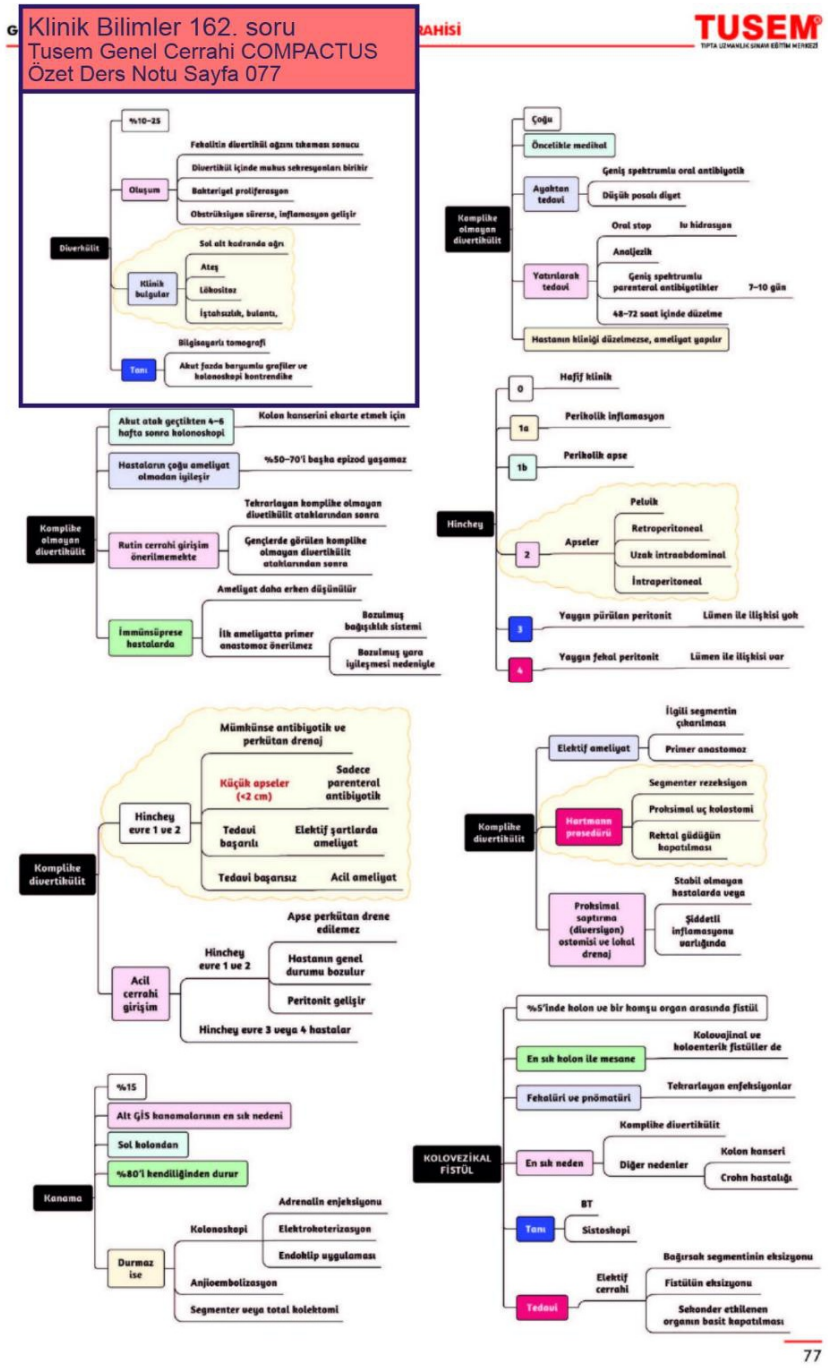

Soru kökü ve çözümü: Klinik Bilimler 163

163. **Pankreatikoduodenektomi ameliyatı sonrası gelişen komplikasyonlarla ilgili** Drenden gelen mayide amilaz değeri, serum amilaz değerinin 3 katı ise pankreas fistülü şüphesi vardır. Gecikmiş mide boşalması uzun dönem nazogastrik dekompresyon gerektirebilir. En sık fistül nedeni Pankreatikojejunostomi anastomozu kaçağıdır.

İLGİLİ NOTLAR

EKZOKRİN PANKREAS TÜMÖRLERİ



- **Courvoisier bulgusu**; sarılıklı hastada **ağrısız hidropik safra kesesi palpe edilmesi**dir; bu durumda öncelikle **pankreas başı kanseri** düşünmek gerekir.
- Pankreas kanserinde en sık kullanılan iki serum belirteci CEA ve CA19–9'dur.

Pankreas kanserinin gelişmesi ile ilişkili genetik risk faktörleri

Gen	İlişkili sendrom	Klinik özellik
PRSS1 ve SPINK1	Ailesel pankreatit	Mutasyonu ile kronik pankreatit ve yaşam boyu %40 pankreas kanser riski oluşur
STK11	Peutz-Jeghers sendromu	Mutasyonu ile pankreas kanseri riski >100 kat artar
CDKN2A	Ailesel atipik mol ve multipl melanoma sendromu	Mutasyonu ile melanom riski artar; pankreas kanseri riski > 40 kat artar
CFTR	Kistik fibrözis	Koyu sekresyonlar kronik pankreatite ve pankreas kanser riskinde 30 kat artışa neden olur
BRCA2	Herediter meme ve over kanseri	Mutasyonu ile meme ve over kanseri riski artar; pankreas kanseri riski 10 kat artar
MLH1	Lynch sendromu	DNA hatalı gen onarım geni mutasyonu ile kolon kanseri riski artar; pankreas kanseri riski 8 kat artar
APC	Ailesel adenomatöz polipozis	Mutasyonu ile polipozis koli ve kolon kanseri gelişir; pankreas kanser riski 4 kat artar



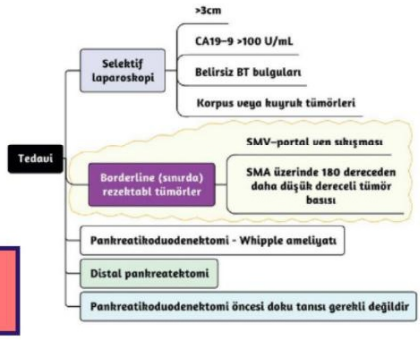

Klinik Bilimler 163. soru
Tusem Genel Cerrahi COMPACTUS Özet Ders Notu Sayfa 112

- **En yaygın ölüm nedenleri** sepsis, kanama ve kardiyovasküler olaylardır.
- **Pankreatikoduodenektomi sonrası görülen morbidite;** gecikmiş gastrik boşalma (%18), pankreas fistül (%12), yara enfeksiyonu (%7), intra-abdominal apse (%6), kardiyak olaylar (%3), safra kaçağı (%2) ve yeniden ameliyattır (%3). (Schwartz)
- Pankreas fistülü %18; gecikmiş mide boşalması %15; kanama %8; yara enfeksiyonu %6; yeniden operasyon %5 ve ölüm oranı %1,5. (Sabiston)

Pankreatikoduodenektomide karın eksplorasyon bulguları

Rezeksiyon için kontrendikasyon oluşturan bulgular
• Karaciğer metastazı, Çölyak lenf düğümü tutulumu, Peritoneal implantlar, Karaciğer hilusundaki lenf düğümlerinin tutulumu
Rezeksiyon için kontrendikasyon oluşturmayan bulgular
• Duodenum veya distal mide invazyonu, Peripankreatik lenf düğümlerinin tutulumu, Porta hepatis boyunca spesimenle birlikte çıkanlabilecek lenf düğümü tutulumu

Soru kökü ve çözümü: Klinik Bilimler 164

164.Travmaya bağlı diyafragma yaralanması düşünülen bir hastada tanısal yöntem olarak tercih edilebilecek yöntemler
Bilgisayarlı tomografi, Manyetik rezonans görüntüleme, Laparoskopi, Akciğer grafisi

İLGİLİ NOTLAR

Parmak torakostomi: Tansiyon PNX'te başarısız iğne dekompresyonu, travmatik kardiyak arrest. Başlangıç aşaması göğüs tüpü yerleştirmeyle aynıdır. Amaç **açık PNX oluşturmak.**



Tüm pnömotoraks tipleri için genel nüks oranı %38, PSP'de %50'dir.

Nüks oranları giderek artar. (2. Nüks %62, 3. Nüks %80)

Spontan pnömotoraks için stabilite kriterleri (stabil kabul edilebilmesi için aşağıdakilerin hepsinin mevcut olması gerekir);
• Solunum < 24 nefes/dakika, SpO2 (oda havası): > %90, cümlelerle konuşabilme, Kalp atım hızı 60-120/dk, kan basıncı:N

Plörodez: Visseral ve pariyatal plevranın birbirine yapıştırılması işlemidir. Pnömotoraks nüks edemeyecektir.

Pnömotoraksta operatif girişim endikasyonları: İnatçı hava kaçağı (7 günü aşan hava drenajı), Nüks pnömotoraks, Büyük amfizem bülü varlığı, Pnömonektomili olguda ilk pnömotoraks, Mesleksel ilk pnömotoraks (pilot ve dalgıçlar)

Cerrrahi endikasyonları: Rekürren pnömotoraks (aynı veya diğer taraflı), 7-10 günden fazla süren persistan hava kaçağı ve imkomplet akciğer ekspansasyonudur. İşlem apikal bleblerin staplerla çıkarılması ve plevral abrazyondur. Bu video torakoskopik ile tamir için uygun bir endikasyondur.

HEMOTORAKS

- Sıklıkla penetran ya da ağır künt travmalardan sonra gelişir. Solunum seslerinin etiklenen tarafta alınamaması ve perküsyonda **matite** alınması ile hemotorakstan şüphe edilerek akciğer grafisi istenir.
- **Ayakta çekilen grafide** hemotoraksın görülebilmesi için **en az 300-500 ml kanın** plevral boşlukta toplanmış olması gerekir. Yatar pozisyonda ise 1000 ml'lik hemotoraks bile gözden kaçabilir. Bu nedenle, hemotorakstan şüphe ediliyor ve hasta oturmayacak durumdaysa **lateral dekübit akciğer grafisi** çekilmelidir.
- Toraks içi kanama künt ise **interkostal arterler**, penetran ise **internal mamaryal arterlerden** köken alır.
- Geç kalınırsa plevral boşluktaki kan pıhtılaşmaya başlar ve organize fibrin oluşarak fibrotoraksa sebep olur.
- Akciğer **grafisinde opasite izlenir.** Atelektazi olabilir. **4-5. interkostal aralıktan** tüp takılıp su altı drenajına bağlanır. Gelen sıvı süt rengindeyse buna **şilotoraks** denir. Duktus torasikus zedelenmesi olabilir.
- **Hemotoraksta torakotomi endikasyonları; İlk and boşaltılan kanın 1500 mL ya da 29 mL/kg'ı aşma (masif hemotoraks), Kanamanın >150-200 mL/saat y da >2 mL/kg olarak 2-4 saatten fazla sürmesi (mas hemotoraks), Toraks tüpünün sık tıkanması neticesind yeterli drenaj yapılamaması**



TRAKEOBRONŞİYAL YARALANMA

- **Ana karinaya (distal/proksimal) 2-2,5 cm'lik bölged** Tanı bronkoskopi ile konur.
- Dispne, sternal hassasiyet, cilt altı amfizem, PNX, **hamma işareti**, ses kısıklığı, hemoptizi
- Torakostomi tüpü konulmasına rağmen çöküк akciğerin ekspanse olamaması, masif hava kaçağının devam etmesi ve masif progresif cilt altı amfizemi şüphe uyandırmalıdır !!!
- X-ray (**cilt altı amfizemi, pnömomediastinum, PNX**), bronkoskopi (lezyonun görülmesi)
- PNX, hava yolu tıkanıklığı, bronkoplevral fistül, mediastinit, Tedavi ise primer tamirdir.

+ Hamman işareti: Kalp atışıyla eşzamanlı olarak duyulabilen **prekordiyal krepitasyon**. Pnömomediasten, pnömoperikardiyum ve trakeobronşiyal yaralanmalarda görülür.

TRAVMATİK AORT RÜPTÜRÜ

- **Künt aortik yaralanmalar travma hastalarında en sık görülen kardiyovasküler olaydır.**
- Torasik aorta ve dallarının künt travma ile yaralanmasından sorumlu tutulan başlıca 4 mekanizma mevcuttur.
  1. Trafik yada uçak kazalarında olan horizontal deselerasyon
  2. Asansör kazalarında izlenen vertikal deselerasyon
  3. Sternal kompresyon
  4. "Crush" tipi yaralanma dediğimiz göçük altında kalma yada deprem sonrası görülen yaralanmalar
- Horizontal deselerasyon sonucu gelişen rüptürler %90 oranında aortik **istmusta** lokalizedir. Vertikal deselerasyon yaralanmaları çıkan aorta ya da arkus aortayı etkilemektedir.
- Belirtiler; dispne, retrosternal ve interskapuler ağrı, disfaji ve ses kısıklığı
- Mobil asendan aorta ve arkus aortanın hareket etmesi, fakat interkostal arterler ve mediyastinal plevra nedeniyle fiks olan desendan aortanın sabit kaldığı deselarasyon yaralanmalarında oluşur. Bu hareket **en sık sol subklavyan arterin distalinde, istmus bölgesinde, yırtılmaya yol açar.**
- Aortik yaralanma genelde intimada kanlmaya yol açar; mediya ve adventisya tabakaları sağlamdır.
- Üst ektremitede hipertansiyon, alt ektremitede hipotansiyon, boyun hematomu yada dolgunluğu, prekordiyumda ve interskapular alanda sistolik üfürüm saptanır.
- **Akciğer grafisinde şu bulgular görülebilir**: Mediyastende **genişleme**, Aortik topuzun silinmesi, Sol ana bronşun aşağı itilmesi, Apikal hematom, Trakeanın sağa itilmesi ve sol plevral effüzyon

Klinik Bilimler 164. soru
Tusem Küçük Stajlar COMPACTUS
Özet Ders Notu Sayfa 116

DİYAFRAGMA RÜPTÜRÜ

- Karın/göğüse olan **penetran** (%65); **künt** (%35) travmada özefagial hiatustan başlayan radyal yırtıktır. X-ray'de göğüs boşluğunda kolon veya midenin görülmesi ile tanı konulur. **Göğüs ve karın BT**: **Stabil** hastalarda **İLK** tercih edilen tetkikdir; diyafram süreksizliği, diyafram hernisi ve **kum saati işareti** gibi bulgular görülebilir.
- Acilen NG sonda konulması (eğer yoksa) akut gastrik dilatasyon gelişerek hayatı tehdit eden bir solunum sıkıntısına yol açmasını engelleyecektir.
- **Rüptür 7-10 gün içinde tamir edilmezse** akciğer yapışıklıklarının ayrılması açısından transtorasik tamir önerilir.

Soru kökü ve çözümü: Klinik Bilimler 164

164.Travmaya bağlı diyafragma yaralanması düşünülen bir hastada tanısal yöntem olarak tercih edilebilecek yöntemler
Bilgisayarlı tomografi, Manyetik rezonans görüntüleme, Laparoskopi, Akciğer grafisi

Klinik Bilimler 164. soru
Tusem Küçük Stajlar COMPACTUS
Özet Ders Notu Sayfa 117

- **Diyafragma rüptürünün 5 klinik belirtisi vardır:** Sol hemitoraksın hareketsiz ve şişkin durumda olması, Kalp seslerinin sağ hemitoraksa doğru yer değiştirmesi, Solda solunum seslerinin duyulmaması, Göğüs içinde bağırsak seslerinin suyulması, Perküsyonda timpanik ses duyulması
- **Akciğer grafisinde diyafragma rüptürü bulguları:** Diyafragma elevasyonu, Diyafragma sınırlarında silinme yada düzensizleşme, Visseral herniasyon, Sol hemitoraks alt zonda hava-sıvı seviyeleri, Nazogastrik tüpün göğüs içinde izlenmesi, Plevral sıvı, Pnömotoraks, Hidrotoraks

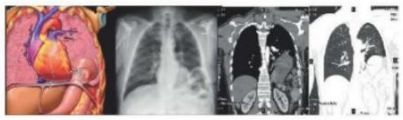

ÖZEFAGUS RÜPTÜRÜ

- **İatrojenik (en sık)** (endoskopik işlemler, entübasyon, NG sonda takılması), barotravma (tekrarlayan kusmalar, defekasyon, doğum sırasında), yabancı cisim, korozif madde, özofagus karsinomu, ateşli silah yaralanmaları
- Boyun/göğüs ağrısı, ateş, taşikardi, hipotansiyon, solunum, yutma güçlüğü, subkutan amfizem, PNX, plevral efüzyon, hematemez ve **hızla gelişen mediastinite** yol açar (künten çok **penetran** yaralanmalar sonucu)
- Akciğer grafisi, özofagoskopi, özofagografi. Perforasyon <24 saat ise patolojik özofagusu çıkar + flep ile kapat



PNÖMOMEDİASTİNUM

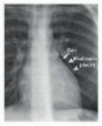

- Pnömomediastinumda, radyolojik incelemede, **kalbi saran hava,** timusla kalp gölgesini ayıran hava gözlenir
- Primer: Akciğer **büllerinin** yırtılması (predispozan faktör: sigara)
- Sekonder: Travmatik, atravmatik (**Boerhaave** sendromu, bronşektazi, KOAH, astım, interstisyel akciğer hastalığı, akciğer kanseri), iyatrojenik (endoskopi, entübasyon, fazla ventilasyon basıncı, santral kateter takılması).
- Klinik: Göğüs ağrısı (ani başlangıçlı, retrosternal, boyna veya sırta yayılan), nefes darlığı, cilt altı amfizem, öksürük, ses değişikliği, **Hamman işareti**
- Tanı: X-ray (mediastinal yapıları çevreleyen hava, mediastinal plevranın görünür hale gelmesi), BT

KARDİYAK KONTÜZYON

- Künt travmatik torasik hasar sonucu meydana gelen, miyokardiyal disfonksiyona, göğüs ağrısı, hipotansiyon, aritmi, artmış kardiyak biyobelirteçler ve kardiyojenik şok gibi çeşitli klinik etkilere neden olan bir yaralanma
- Göğüste ekimoz, ağrı, hassasiyet, Hipotansiyon, Takipne, nefes darlığı, Taşikardi, aritmiler, kardiyak üfürüm, kalp seslerinin azalması, Juguler venöz dolgunluk, Baş dönmesi, senkop, Kardiyojenik şok, Ani kardiyak arrest olabilir
- Tanı; EKG, troponin, TTE (Transtorasik Ekokardiyografi) yetersiz olduğunda TEE (Transözofageal Ekokardiyografi)
- Travmalarda görüntüleme: eFAST, CXR, kontrastlı veya kontrastsız göğüs BT, BT anjiyografi (vasküler hasar)
- **Taşikardinin sıvı resüsitasyonuna rağmen devam etmesi** ve hemorajinin dışlanması durumunda düşün.
- **Commotio Cordis:** göğsün prekordiyal bölgesine **hafif künt** travma sonrası **VF** ve **ani kardiyak ölüm**. Sert, küresel cismin (beyzbol, golf topu) T dalgasının elektriksel olarak hassas yükselme periyodu sırasında dik açıyla prekordiyal bölgeye çarpması. Göğse künt travmayı takiben kollaps. Yapısal miyokardiyal yaralanmanın olmaması
- Altta yatan kardiyovasküler bir hastalık olmadan kaburgalara, sternuma ve kalbe zarar vermeden delici bir yaralanma olmaksızın, göğse künt ve genellikle masum görünen kasıtsız bir darbe ile tetiklenen VF ve ani ölüm

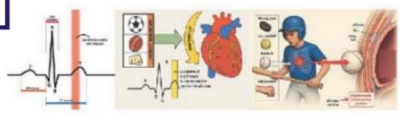

AKCİĞER KONTÜZYON

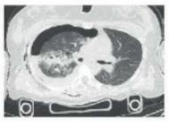

- Travma sonrası **intraalveoler hemoraji** ve **interstiyel ödem** ile karakterize
- Solunum sıkıntısı (dispne, taşipne, siyanoz), hipoksi, taşikardi, göğüs ağrısı
- Göğüs travmasıyla birlikte **en sık yaralanmadır (majör göğüs travmalı hastaların %30-75'i)**
- **Tanı,** X-ray (Düzensiz alveolar infiltratlar, beyazlaşmış hemitoraks, yaygın opasiteler), BT, AKG ve solunum sıkıntısı.
- **Tedavi** övolemiyi korumak (aşırı IV hidrasyondan kaçınmak), ek oksijen tedavisi, agresif akciğer bakımı, yeterli analjezi (epidural narkotikler) ve plevral boşluk komplikasyonları varsa göğüs tüpü ile yapılır.
- **Pnömoni, %50-70** oranıyla **en sık** komplikasyon olup takipte **akciğer apsesi** ve **ampiyem** gelişebilmektedir.

PLEVRAL TÜMÖRLER

- **Benign lezyonları; lipom, plak** ve **plevral kalınlaşma**dır. Plakların kalsifikasyonu **asbestosis** için **patognomoniktir.**
- Plevral tümörlerin çoğunluğu **malign** olma eğilimindedir ve **en sık** tanı **mezotelyomadır.** E>K. En sık 50 yaş üzerinde
- **Asbest maruziyeti/tershane işçileri (en önemli risk).** Sigaranın mezotelyoma insidansını artırdığı **gösterilmemiştir.**
- Dispne, **plöritik olmayan göğüs ağrısı (en sık)**, ateş, terleme, kilo kaybı, yorgunluk, donuk perküsyon, etkilenen tarafta akciğer seslerinin olmaması/azalması ve plevral effüzyon ile birliktedir ve hemen hemen her zaman ölümcül bir hastalıktır.
- **Kanlı**/eksüdatif **plevral efüzyon,** x-ray/BT **(plevral kalınlaşma),** biyopsi (mezotelyoma hücreleri, psammoma cisimcikleri)
- Mezotelyoma hücreleri (EM'de **uzun** ve **ince** mikrovilluslar), aksine, adenokarsinomların **kısa** ve **kalın** mikrovilluslar izlenir
- Adenokarsinom aynmında vimentin, **kalretinin** ve **sitokeratin 5/6** ile **(+)** boyanması anlamlıdır. (adenokarsinomda (-))

Soru kökü ve çözümü: Klinik Bilimler 164

164.Travmaya bağlı diyafragma yaralanması düşünülen bir hastada tanısal yöntem olarak tercih edilebilecek yöntemler
Bilgisayarlı tomografi, Manyetik rezonans görüntüleme, Laparoskopi, Akciğer grafisi

Penetran karın travmalarında eksploratif laparotomi endikasyonları

+ **Ateşli silah yaralanmaları** (hemodinamisi stabil olan sağ üst kadrandan ASY hariç)
+ Periton irritasyonu bulguları, Açıklanamayan şok, Omentum veya organ evisserasyonu, Mide, rektum veya mesanede kan görülmesi

- Sol alt göğüs yaralanmasında diyafragma yaralanmasını dışlamak için **laparoskopi** veya **periton lavajı** yapılmalıdır.

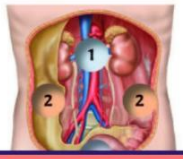

Retroperitoneal hematomlar

	Künt	Penetran
Santral bölge (1)	Eksplorasyon	Eksplorasyon
Sağ ve sol lomber bölge (2)	Kliniğine göre	
Pelvik bölge (3)	Hemodinami stabil ise takip	

Klinik Bilimler 164. soru
Tusem Genel Cerrahi COMPACTUS Özet Ders Notu Sayfa 019

- **Diyafram Yaralanmaları** → **Penetran** travmalarda daha sık görülür. Künt travmalarda %75'i **sol taraftadır.** Künt yaralanmalar yüksek enerjili travmaya bağlı olduğundan ek organ hasarı ve mortalite fazladır. Tanısında direkt grafide toraks içinde intraabdominal organların görülmesi yaralanma bulgusu açısından anlamlıdır. Görülmemesi durumunda yaralanma ekarte edilemez, daha ileri tetkik yapmak gerekir. Bu durumda yapılacak ileri tetkikler bilgisayarlı tomografi, video yardımcılı torakoskopi veya laparoskopidir.
- **Dalak Yaralanmaları** → Stabilise ameliyatsız yakın izlem yapılmalıdır. 4. ve 5. derece yaralanmalarda veya koagülopatinin eşlik ettiği 2. veya üzeri derece yaralanmalarda **splenektomi** endikasyonu vardır.
- **Karaciğer Yaralanmaları** → Hemodinamik olarak stabil, 1. 2. ve 3. derece karaciğer ve dalak yaralanmaları **nonoperatif izlenebilir.**

Dalak yaralanması sınıflaması

Grade	Subkapsüler hematom	Parenkimal laserasyon	İntraparenkimal hematom
1	<%10	<1 cm	Kapsüler yırtılma
2	%10-50	1-3 cm	<5 cm
3	>%50	> 3 cm	≥5 cm veya rüptüre subkapsüler
4	• Splenik vasküler yaralanma, Splenik kapsül içinde **aktif kanama** • **%25'den fazla devaskülarizasyona** neden olan **hiler veya segmental damar yaralanması** olan parenkimal laserasyon		
5	• Peritona aktif kanama, kopmuş, parçalanmış dalak		

Karaciğer yaralanması sınıflaması

Grade	Subkapsüler hematom	Parenkimal laserasyon	İntraparenkimal hematom
1	<%10	<1 cm	Kapsüler yırtılma
2	%10-50	1-3 cm	<10 cm
3	>%50 Kapsül içinde aktif kanama	> 3 cm	≥10 cm veya rüptüre subkapsüler
4	• **Hepatik lobun %25-75'ini ilgilendiren parenkimal hasar, Peritona aktif kanama**		
5	• Hepatik lobun %75'inden fazla parenkimal hasar, Jukstahepatik venöz yaralanmalar (retrohepatik vena cava veya ana hepatik venler)		
6	• Hepatik avulsiyon		

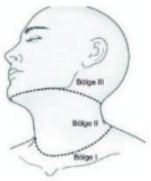

- **Bölge 1** → Torasik girişten krikoid kıkırdağa kadar uzanır.
- **Bölge 2** → Krikoid kıkırdak ile mandibula açısı arasındadır.
- **Bölge 3** → Mandibula açısından kafa tabanına kadar uzanır

Soru kökü ve çözümü: Klinik Bilimler 165

165. **Yanık tedavi merkezine sevk endikasyonları** Yüz yanıkları, Perine yanıkları, Toplam vücut yüzey alanının %10'undan fazlasını tutan ikinci derece yanıklar, İnhalasyon hasarı, üçüncü derece (tam kat) yanıklar (birinci derece yanıklar yatış endikasyonu değildir.

İLGİLİ NOTLAR

9 YANIK

- Yanık **en ciddi travmadır**. İlk ve en önemli adım **hava yolunun açık tutulmasıdır.** Yanık hastalarında **profilaktik antibiyotik asla kullanılmaz**.

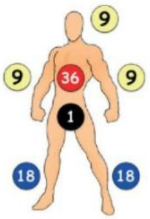

- Toplam yanık yüzey alanı hesaplanırken yüzeyel (birinci derece) yanıklar hesaba katılmaz.
- **İkinci ve üçüncü derece yanıklar** hesaba katılır
- Hastanın açık el alanını (avuç içi ve uzatılmış parmaklar dahil) yaklaşık %1'dir.





- **Koagülasyon bölgesi** → geri döndürülemez şekilde hasar görür.
- **Staz bölgesi** → ya hayatta kalabilir ya da koagülatif nekroza gidebilir.
- **Hiperemi bölgesi** → açıkça yaşayabilir dokuyu içerir.

Klinik Bilimler 165. soru
Tusem Genel Cerrahi COMPACTUS
Özet Ders Notu Sayfa 020

Yanıklı hastalarda yanık merkezine sevk endikasyonları

+ Toplam vücut yüzeyinin %10'undan daha geniş ikinci derece yanık
+ Herhangi bir yaş grubunda üçüncü derece yanık
+ Yüz, el, eklem, genital organlar gibi önemli bölge yanıkları (genişliğine bakmaksızın)
+ Elektrik yanıkları, yıldırım çarpmaları dahil
+ İnhalasyon hasarı
+ Kimyasal yanık
+ Tedaviyi zorlaştıracak, iyileşmeyi geciktirecek veya morbidite/mortaliteyi arttıracak medikal hastalığı olanlarda gelişen yanık
+ Eşlik eden travmanın (kemik kırığı gibi) bulunduğu yanık hastaları. Eğer travma daha acil durum oluşturuyor ise hasta stabil hale getirildikten sonra yanık merkezine sevk edilmelidir.
+ Pediatrik bakım için yeterli personeli ve donanımı olmayan hastanelerdeki yanıklı çocuklar
+ Özel sosyal, psikolojik ve/veya uzun dönem rehabilitasyon desteği gerektiren yanıklar

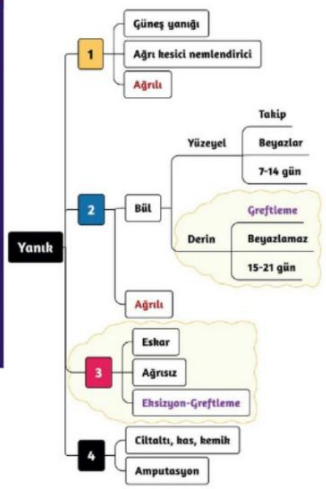

- **Kimyasal Yanıklar** → Başlangıç tedavisi bölgenin **en az 20 dakika boyunca su** ile yıkanmasıdır.
- **Hidroflorik asit (HF)** → Likefaksiyon nekrozu yapar. **Hipokalsemi**ye neden olabilir. Tedavisi topikal veya intravenöz **kalsiyum glukonatdır**.
- **Formik Asit (HCOOH)** → **Hemoliz** ve **hemoglobinüri** gelişir. Metabolik asidoz, böbrek yetmezliği, intravasküler hemoliz ve ARDS görülür. Sodyum bikarbonat ile tedavi edilir.
- **Karbonmonoksit Zehirlenmesi** → oksijen afinitesinin yaklaşık **200 katı ile hemoglobine** bağlanır. Tedavide %100 O2 altın standartdır.
- **Siyanür Zehirlenmesi** → Sitokrom oksidazı inhibe eder. Dirençli laktik asidoz varlığı veya EKG'de ST elevasyonu tanıyı destekler. Tedavisinde sodyum tiyo sülfat, hidroksikobalamin (B12 vitamini öncüsü, idrarın turuncu renklenmesine neden olur) ve %100 oksijen kullanılır.

Soru kökü ve çözümü: Klinik Bilimler 166

166.Özofagus perforasyonlarına nedenleri Endoskopik işlemler, Boerhaave sendromu, Travma, Yabancı cisim yutulması

İLGİLİ NOTLAR

- **Diyafragma rüptürünün 5 klinik belirtisi vardır:** Sol hemitoraksın hareketsiz ve şişkin durumda olması, Kalp seslerinin sağ hemitoraksa doğru yer değiştirmesi, Solda solunum seslerinin duyulmaması, Göğüs içinde bağırsak seslerinin suyulması, Perküsyonda timpanik ses duyulması
- **Akciğer grafisinde diyafragma rüptürü bulguları:** Diyafragma elevasyonu, Diyafragma sınırlarında silinme yada düzensizleşme, Visseral herniasyon, Sol hemitoraks alt zonda hava-sıvı seviyeleri, Nazogastrik tüpün göğüs içinde izlenmesi, Plevral sıvı, Pnömotoraks, Hidrotoraks



Klinik Bilimler 166. soru
Tusem Küçük Stajlar COMPACTUS
Özet Ders Notu Sayfa 117

ÖZEFAGUS RÜPTÜRÜ

- **İatrojenik (en sık)** (endoskopik işlemler, entübasyon, NG sonda takılması), barotravma (tekrarlayan kusmalar, defekasyon, doğum sırasında), yabancı cisim, korozif madde, özofagus karsinomu, ateşli silah yaralanmaları
- Boyun/göğüs ağrısı, ateş, taşikardi, hipotansiyon, solunum, yutma güçlüğü, subkutan amfizem, PNX, plevral efüzyon, hematemez ve **hızla gelişen mediastinite** yol açar (künttten çok **penetran** yaralanmalar sonucu)
- Akciğer grafisi, özofagoskopi, özofagografi. Perforasyon <24 saat ise patolojik özofagusu çıkar + flep ile kapat



PNOMOMEDIASTINUM

- Pnömomediastinumda, radyolojik incelemede, **kalbi saran hava,** timusla kalp gölgesini ayıran hava gözlenir.
- Primer: Akciğer **büllerinin** yırtılması (predispozan faktör: sigara)



- Sekonder: Travmatik, atravmatik (**Boerhaave** sendromu, bronşektazi, KOAH, astım, interstisyel akciğer hastalığı, akciğer kanseri), iyatrojenik (endoskopi, entübasyon, fazla ventilasyon basıncı, santral kateter takılması).
- Klinik: Göğüs ağrısı (ani başlangıçlı, retrosternal, boyna veya sırta yayılan), nefes darlığı, cilt altı amfizem, öksürük, ses değişikliği, **Hamman işareti**
- Tanı: X-ray (mediastinal yapıları çevreleyen hava, mediastinal plevranın görünür hale gelmesi), BT

KARDİYAK KONTÜZYON

- Künt travmatik torasik hasar sonucu meydana gelen, miyokardiyal disfonksiyona, göğüs ağrısı, hipotansiyon, aritmi, artmış kardiyak biyobelirteçler ve kardiyojenik şok gibi çeşitli klinik etkilere neden olan bir yaralanma
- Göğüste ekimoz, ağrı, hassasiyet, Hipotansiyon, Takipne, nefes darlığı, Taşikardi, aritmiler, kardiyak üfürüm, kalp seslerinin azalması, Juguler venöz dolgunluk, Baş dönmesi, senkop, Kardiyojenik şok, Ani kardiyak arrest olabilir
- Tanı; EKG, troponin, TTE (Transtorasik Ekokardiyografi) yetersiz olduğunda TEE (Transözofageal Ekokardiyografi)
- Travmalarda görüntüleme: eFAST, CXR, kontrastlı veya kontrastsız göğüs BT, BT anjiyografi (vasküler hasar)
- **Taşikardinin sıvı resüsitasyonuna rağmen devam etmesi** ve hemorajinin dışlanması durumunda düşün.
- **Commotio Cordis:** göğsün prekordiyal bölgesine **hafif künt** travma sonrası **VF** ve **ani kardiyak ölüm**. Sert, küresel cismin (beyzbol, golf topu) T dalgasının elektriksel olarak hassas yülselme periyodu sırasında dik açıyla prekordiyal bölgeye çarpması. Göğse künt travmayı takiben kollaps. Yapısal miyokardiyal yaralanmanın olmaması
- Altta yatan kardiyovasküler bir hastalık olmadan kaburgalara, sternuma ve kalbe zarar vermeden delici bir yaralanma olmaksızın, göğse künt ve genellikle masum görünen kasıtsız bir darbe ile tetiklenen VF ve ani ölüm

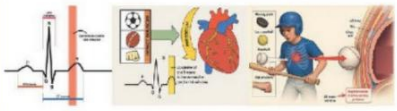

AKCİĞER KONTÜZYON

- Travma sonrası **intraalveoler hemoraji** ve **interstiyel ödem** ile karakterize
- Solunum sıkıntısı (dispne, taşipne, siyanoz), hipoksi, taşikardi, göğüs ağrısı

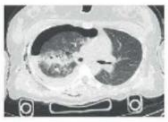

- Göğüs travmasıyla birlikte **en sık yaralanmadır (majör göğüs travmalı hastaların %30-75'i)**
- **Tanı,** X-ray (Düzensiz alveolar infiltratlar, beyazlaşmış hemitoraks, yaygın opasiteler), BT, AKG ve solunum sıkıntısı.
- **Tedavi** övolemiyi korumak (aşırı IV hidrasyondan kaçınmak), ek oksijen tedavisi, agresif akciğer bakımı, yeterli analjezi (epidural narkotikler) ve plevral boşluk komplikasyonları varsa göğüs tüpü ile yapılır.
- **Pnömoni, %50-70** oranıyla **en sık** komplikasyon olup takipte **akciğer apsesi** ve **ampiyem** gelişebilmektedir.

PLEVRAL TÜMÖRLER

- **Benign lezyonları; lipom, plak** ve **plevral kalınlaşma**dır. Plakların kalsifikasyonu **asbestosis** için **patognomoniktir.**
- Plevral tümörlerin çoğunluğu **malign** olma eğilimindedir ve **en sık** tanı **mezotelyomadır.** E>K. En sık 50 yaş üzerinde
- **Asbest maruziyeti/tershane işçileri (en önemli risk).** Sigaranın mezotelyoma insidansını artırdığı **gösterilmemiştir.**
- Dispne, **plöritik olmayan göğüs ağrısı (en sık)**, ateş, terleme, kilo kaybı, yorgunluk, donuk perküsyon, etkilenen tarafta akciğer seslerinin olmaması/azalması ve plevral effüzyon ile birliktedir ve hemen hemen her zaman ölümcül bir hastalıktır.
- **Kanlı**/eksüdatif **plevral efüzyon,** x-ray/BT (**plevral kalınlaşma**), biyopsi (mezotelyoma hücreleri, psammoma cisimcikleri)
- Mezotelyoma hücreleri (EM'de **uzun** ve **ince** mikrovilluslar), aksine, adenokarsinomların **kısa** ve **kalın** mikrovilluslar izlenir
- Adenokarsinom aynı mında vimentin, **kalretinin** ve **sitokeratin 5/6** ile **(+)** boyanması anlamlıdır. (adenokarsinomda (-))

Soru kökü ve çözümü: Klinik Bilimler 166

166.Özofagus perforasyonlarına nedenleri Endoskopik işlemler, Boerhaave sendromu, Travma, Yabancı cisim yutulması

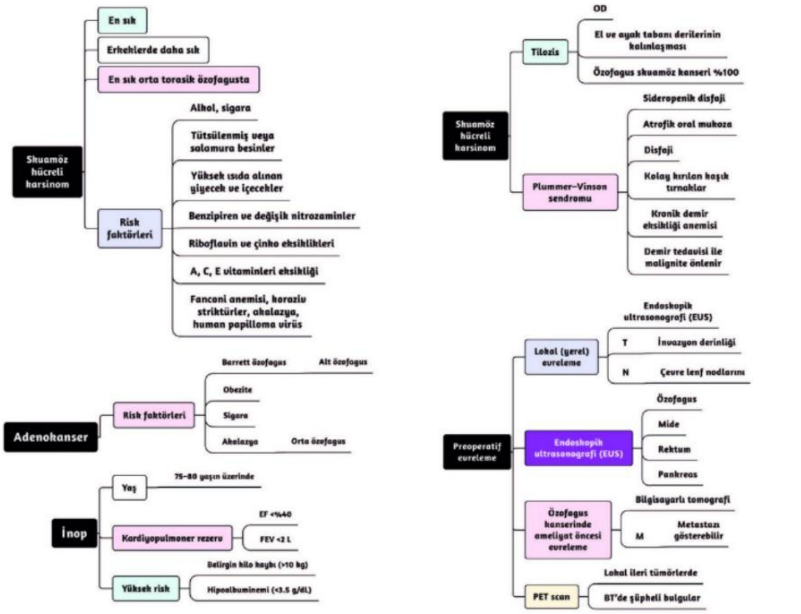

Özofagus kanserinde tedavi

Sadece mukozaya sınırlı küçük bir özofagus kanseri odağı (T1a)	Endoskopik mukozal rezeksiyon (EMR)
Tümör submukozayı invaze etmiş; görünür metastaz yok	Özofajektomi + LN disseksiyonu
	Kemoradyasyon (neoadjuvan)
	Ameliyat endikasyonu yok Palyatif tedaviler yapılmalı

Klinik Bilimler 166. soru
Tusem Genel Cerrahi COMPACTUS
Özet Ders Notu Sayfa 053

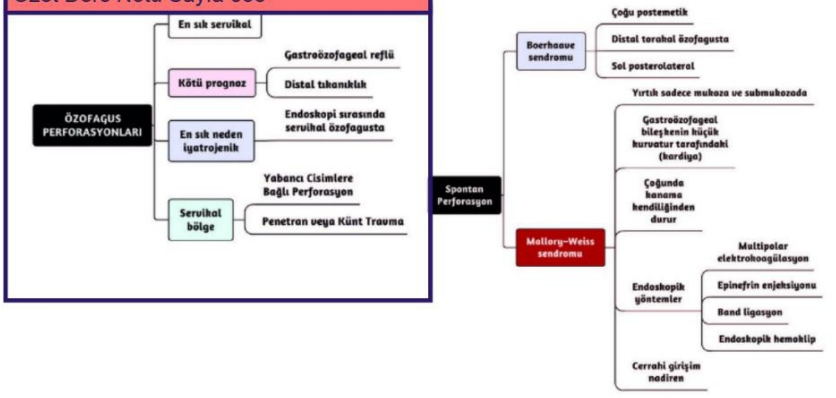

Soru kökü ve çözümü: Klinik Bilimler 169

169. Sol memesinde ani gelişen şişlik, şiddetli ağrı ve kızarıklık nedeniyle başvuran, öyküsünden ailesinde meme kanseri öyküsü olmadığı öğrenilen, yapılan meme muayenesinde sol memesinin sağ memesinden büyük olduğu görülen, ayrıca sol meme cildi ödemli olan hastada meme cildi üzerinde özellikle kol hareketleri ile belirginleşen venöz yapılar görülen, bu venlerin meme üzerinde bantlar şeklinde çekintiler oluşturduğu gözlenen, ancak her iki memede ve aksiller bölgede palpabl bir kitleye rastlanmayan yapılan mamografi ve meme ultrasonografisinde her iki memede şüpheli bir kitle görünümü tespit edilen bir hasta için en olası tanı

İLGİLİ NOTLAR

Klinik Bilimler 169. soru
Tusem Genel Cerrahi COMPACTUS
Özet Ders Notu Sayfa 025



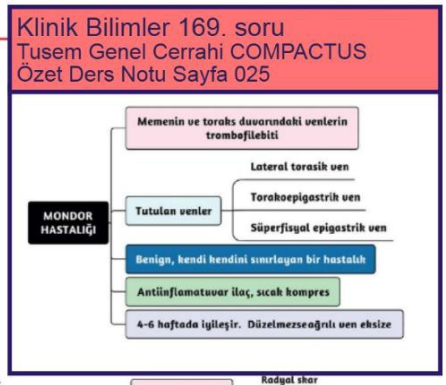

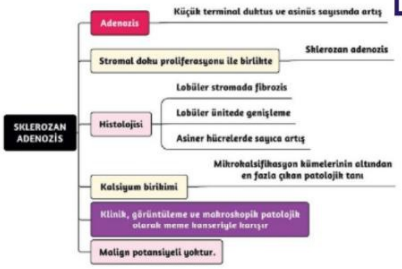

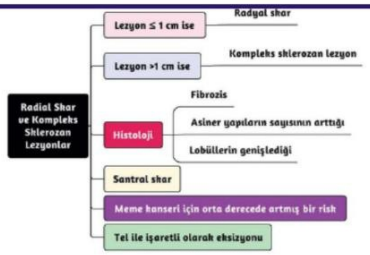

MALİGN MEME HASTALIKLARI

Histolojik inceleme sonuçlarına göre invaziv meme kanseri riskleri

Riski arttırmayan lezyonlar
• Kistler ve apokrin değişiklikler, Duktal ektazi, Sklerozan adenozis, Papillom, Hafif epitelyal hiperplazi
Az riskli lezyonlar (1.5-2 kat)
• Florid (belirgin) hiperplazi
Orta riskli lezyonlar (4-5 kat)
• Atipik duktal hiperplazi, Atipik lobüler hiperplazi
Yüksek riskli lezyonlar (8-10 kat)
• Lobüler karsinoma in situ (LCIS), Duktal karsinoma in situ (DCIS)

Meme kanseri riskini arttıran faktörler

Riski arttıranlar	Riski azaltanlar
• **Erken menarş <12 y** • **Geç menopoz >55 y** • Nulliparite • **İlk doğum yaşı > 30** • **Obezite** (özellikle postmenopozal) • Radyasyon • Aile hikayesi • Yağlı beslenme • Alkol	• Uzun laktasyon • Egzersiz yapmak

- **Atipik duktal hiperplazi (ADH) veya atipik lobüler hiperplazili (ALH)** de mitozlarla taban zarı ile çevrelenmiş monoton yuvarlak, kübik veya poligonal hücrelerden oluşur. Bir lezyon boyutu **2 veya 3 mm'ye kadar ise ADH** olarak kabul edilir, ancak **3 mm'den büyükse DKİS** olarak adlandırılır.
- **Atipik duktal hiperplazi, eksizyonel biyopsi** gerektirir çünkü %5-10 arasında duktal karsinoma in situ veya eksizyonel patolojide invaziv kanser bulunur. **Atipik lobüler hiperplazin** tru cut biyopsi tanısını takiben eksizyonda kanser bulma şansı daha düşüktür. Tru cut biyopside ALH tanısı konan hastalarda görüntüleme ve patoloji uyumluysa **eksizyon gerekmeyebilir.**
- ALH ve LKİS gibi lobüler neoplazilerde, E-kaderin ekspresyonu eksikliği varken, **ADH ve DKİS duktal lezyonların çoğu E-kaderin ekspresyonu gösterecektir.**
- Meme kanseri açısından en önemli epidemiyolojik risk faktörleri **ileri yaş ve kadın cinsiyettir**
- **Gebelik öyküsü**: Gebe kalmamak; ilk gebelik >30 yaş, (ilk gebelik <20 yaş)
- **Meme kanseri** riskini artıran diğer kanserler: **Over, kolon, endometrium kanserleri**

- **Kombine hormon replasman tedavisi meme kanseri riskini arttırır. Sadece östrojen içeren ilaçlar ile risk artışı oluşmaz.**

Soru kökü ve çözümü: Klinik Bilimler 170

170.Jinekomasti etiyolojisi Hepatik siroz, Kronik böbrek yetmezliği, Koryokarsinom

İLGİLİ NOTLAR

İNFLAMATUAR KARSİNOM

- Histolojik özelliklerinden ziyade klinik özellikleri ile karakterizedir. **Çok kötü** prognoza işaret eder.
- Memede herhangi bir karsinom tipinde, tümör hücrelerinin **dermisteki lenfatikleri infiltre edip tıkamasına** bağlı gelişir. Ele gelen kitle olmadan **ödemli, eritematöz meme** ile saptanır (**peau d'orange**).
- Altta yatan invaziv karsinom genellikle az diferansiyedir, **tümör uzak metastazını yapmıştır,** kötü prognozludur.

PAPİLLER KARSİNOM

- Tümör hücreleri ile çevrili **fibrovasküler** dokudan oluşan **papiller** yapılar içerir. **ER pozitif,** HER2 negatif izlenir.

MİKROPAPİLLER KARSİNOM

- Desteksiz/dağınık büyüme görülür. Hücreler birbirine yapışıktır ancak stromaya adeze olmazlar.
- **E cadherin** mutasyonu yoktur! **Papiller** yapı görülmez!

MEME KANSERLERİNDE PROGNOSİTİK FAKTÖRLER

Meme Kanserinde Prognostik Faktörler

Majör	Diğer Faktörler
• Lenf nodu metastazı*	• Histolojik grade*
• **Uzak metastaz***	• ER/PR ve HER2 ekpresyonu*
• **Tümör çapı***	• Moleküler alt tip (proliferasyon hızı)
• **Lokal ileri hastalık**	• Histolojik alt tip
• **Lenfovasküler invazyon**	• Gen ekspresyon profili
• **İnflamatuar karsinom**	• Neoadjuvan tedavi yanıtı

*AJCC Evreleme kriterlerine dahil olanlar

- **Lenf nodu metastazı:** Uzak metastaz yokluğunda **en önemli prognositik parametredir.**.
- **Tümörün boyutu:** 1 cm'den küçük nod-negatiflerde on yıllık sağ kalım > %90'ın iken, 2 cm'den büyük kanserlerde %77'dir.

Meme Kanserinde İyi Prognoz Kriterleri

- Evrenin düşük olması
- Hormon reseptörlerinin pozitif olması (ER ve PR)
- c-erbB2 amplifikasyonunun olmaması
- Tümör içi lenfositlerin (TİL) çok olması

MEME BAŞININ PAGET HASTALIĞI

58 yaş kadın, memede üç aydır kızarıklık,kaşıntı; biyopside epitel içerisinde geniş sitoplazmalı atipik hücreler!

- Tümör hücrelerinin laktiferöz duktuslar yoluyla **meme başına** ulaşmasıyla meydana gelir. Meme başı derisinde **egzema** benzeri lezyonlar vardır.
- **Histoloji: epidermis** içinde **belirgin nükleolü, büyük berrak sitoplazmalı** hücreler (**PAS + müsikarmin +**)
- Çoğunda memede **invaziv karsinom odağı** vardır. Bazen Paget zeminide sadece **DCIS bulunabilir**, böyle bir durumda zeminde kitle palpe edilemez.

STROMAL TÜMÖRLER

Fibroadenom: 25 yaş kadın memede iyi sınırlı, hareketli, elastik kıvamlı ve gebelikte büyüyen kitle; miksoid stromada epitel döşeli kistik alanlar!

Filloides tümör: 60 yaş kadın memede hızla büyüyen 7 cm kitle; miyoepitel ve epitel ile çevrili stromadan zengin yaprak benzeri yapılar!

İNTRALOBÜLER STROMAL TÜMÖRLER

Fibroadenom

- Memenin en sık benign tümörü
- 20-30'lu yaşlarda, multiple ve bilateral, MED12 MUT
- Gebelikte hızla büyür
- Renal tx => CsA kullanımı => %50 kadında multiple ve bilateral fibroadenom => ilacı kesince geriler
- Kompleks fibroadenom (>0,3 cm kist, sklerozan adenozis, epitelyal kalsifikasyonlar, papiller apokrin değişiklikler)

Filloides tümör

- İleri yaş
- Sıklıkla "B" seyirli (MED12) ancak TERT mutasyonu "(-)" → agresif seyir
- Genellikle lokalizedir ancak hızlı stromal büyüme → yaprak benzeri çıkıntılar
- Fibroadenoma göre; selülarite/mitoz/pleomorfizm/stromal aşırı büyüme/infiltratif sınır ↑↑↑
- Bazen lokal nüks
- Aksiller LN disseksiyonu kontrendike
- Met yapan; stromal component
- Çoğunda MED12 ve RARA gen mutasyonu; malign olanlarda TERT mutasyonu,p53 ve Rb izlenir.

Klinik Bilimler 170. soru
Tusem Patoloji COMPACTUS Özet Ders Notu+2026 Sayfa 088

ERKEKLERDE MEME HASTALIKLARI

JİNEKOMASTİ

- **Azalmış androjenlere** ve/veya **artmış östrojenik** etkiye bağlı gelişir.
- **Mikroskopi: dens kollajenöz bağ dokuda** duktusları **döşeyen epitelde hiperplazi** izlenir ancak lobül oluşumu yoktur. **Nedenleri:**
  - **Karaciğer sirozu (en sık), Klinefelter** sendromu, testis atrofisi, Testis tümörleri (leydig hücreli tümör, sertoli hücreli tümör, germ hücreli tümörler), Akciğer ve karaciğer kanserleri, Anabolik steroidler, dijital kullanımı, alkol, esrar, eroin, spirinolakton, simetidin, antiretroviral tedavi
- Az da olsa meme kanseri riskini artırır (bkz. kadındaki proliferatif meme lezyonları).

MEME KANSERİ

- Risk faktörleri **kadınlarla aynı** kabul edilir.
- **En önemli risk faktörleri:** artmış yaş, birinci derece yakınında meme kanser öyküsü, östrojen maruziyeti, iyonize radyasyon, alkol, infertilite ve obesitedir.
- En önemli familyal faktör **BRCA2 germline mutasyonlarıdır.**
- **Klinfelter sendromlu** erkeklerde gelişme riski 58 kat daha yüksektir.
- Çoğu **invaziv duktal karsinom NOS'dur.**

Soru kökü ve çözümü: Klinik Bilimler 171

171.**Pankreatik nöroendokrin tümörlerden malign olma olasılığı en düşük olan** İnsülinoma

İLGİLİ NOTLAR

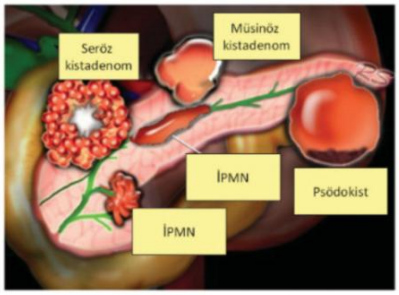

	SEROZ	MUSİNOZ	İPMN
AMİLAZ	NORMAL	NORMAL	YÜKSEK
CEA	NORMAL	YÜKSEK	YÜKSEK
KRAS GNAS	KRAS- GNAS-	KRAS + GNAS-	KRAS + GNAS +

Pankreatik Kistlerin Özellikleri

	Seröz kistadenom	Müsinöz kistadenom	İPMN
Yaş / Cins	Yaşla artar, K > E	40-50, Kadın >>> Erkek	>60, Erkek > Kadın
Çap	değişken	>5 cm (genellikle)	>1 cm (genellikle)
Makroskopi	Mikrokistik, bal peteği, santral sıkar	Makrokistik	duktektazi
Pankreatik kanal ilişkisi	–	normal, bağlantısız	dilate, bağlantılı
Over tipi stroma	–	var	–
Multifokal	–	çok nadir	az
Tedavi (rezeksiyon ihtiyacı)	Asemptomatikse gerekmez	gerekir	gerekir
Prognoz	çok iyi, malignite riski çok az	orta	iyi

- **Solid psödopapiller neoplazi**
  - **Genç kadınlarda** sıktır. **E-cadherin** mutasyonu görülebilir. **Cerrahi** tedavi gerekir.

PANKREASIN NÖROENDOKRİN TÜMÖRLERİ (PNET)

Pankreast Nöroendokrin Tümörlerinin Özellikleri

Tümör	Hormon	Etkisi
Gastrinoma	Gastrin	Peptik ülser ve steatore
İnsulinoma	İnsülin	Rekküren hipoglisemi
Glukagonoma	Glukagon	Diyabet, nekrolitik migratuvar eritem
Somatostatinoma	Somtostatin	Diyabet, steatore, kolelitiyazis
VİPoma	VİP	Sulu diyare, hipokalemi, aklorhidri

Klinik Bilimler 171. soru
Tusem Dahiliye COMPACTUS+2026
Sayfa 166

- **En sık** fonksiyonel pNET **insülinomadır ve** sıklıkla (%90) **benigndir.**
- **%10 malign-metastatik-multiple ve MEN-1'e** eşlik eder.
- **Whipple triadı:** hipoglisemi + hipoglisemiye bağlı semptomlar + semptomların glukoz ile düzelmesi
- Tanıda **uzamış açlık testi** yapılır-----> **İnsülin, c-peptit ve proinsülin** düzeyleri **yüksek saptanır.**
- Primer tedavisi **cerrahidir.** Medikal tedavide **oktreotid**, diazoksit kullanılır.

GASTRİNOMA (ZOLLİNGER-ELLİSON SENDROMU)

- Pankreasın **en sık malign** nöroendokrin tümörüdür. **MEN-1'e en sık** eşlik eden pNET'dir.
- **En sık duodenumda yerleşir** (pankreas değil).
- **Multiple**, **atipik** bölgelerde ülseri, ülsere eşlik eden ishali veya **dirençli ülseri** olanlarda akla gelmeli.
- Açlık **gastrin düzeyi** ölçülür ve **yüksek** beklenir.
- PPI kullanımı, hipoasidite veya atrofik gastrit gibi durumlara sekonder de gastrin düzeyi yüksek ölçülür:
  - **Sekretin uyarı testi** yapılır ve **gastrinomada** sekretin sonrası **gastrin** düzeyi daha da **artar.**
- Hem bazal asit çıkışı (BAO) hem de maksimal asit çıkışı (MAO) artmıştır. BAO/MAO > 0.4 beklenir.
- Lokal değerlendirmede **EUS,** metastazda ise **somatostatinli (oktreotid) sintigrafi / Ga-68 PET** kullanılır.
- Tedavi **cerrahidir.** Medikal tedavide **PPI + oktreoitid** kullanılır.

SAFRA KESESİ HASTALIKLARI

KOLELİTİYASİZ (SAFRA TAŞLARI)

- **%80'i kolesteol taşları,** %20'si ise pigment taşlarından (kalsiyum **bilirubin**at içerir) oluşur.
  - **Siyah pigment taşları:** indirekt bilirubin artışında (**hemoliz**, hipersplenizm) görülür.
  - **Kahverengi pigment taşları: Enfeksiyon** ve staz zemininde gelişir.
- **Kolesterol taşı** oluşumunda en önemli faktör **kolesterol supersaturasyonudur.**

Soru kökü ve çözümü: Klinik Bilimler 171

171. **Pankreatik nöroendokrin tümörlerden malign olma olasılığı en düşük olan** İnsülinoma

SEKONDER ADRENOKORTİKAL YETMEZLİK

- Hipotalamus ve hipofizde metastatik kanser, enfeksiyon, infarktüs ve radyasyon gibi ACTH üretiminin azaldığı durumlarda hipoadrenalizm gelişir.

ADRENOKORTİKAL NEOPLAZİLER

Adrenal adenom: sık tekrarlayın baş ağrısı, göbek çevresinde mor çizgilenme; kan basıncında yükseklik; MR'da adrenal yerleşimli 3 cm nodül; makroskopide sarı renk!

- **Fonksiyonel** ya da **non-fonksiyonel** olabilir.
- Kortikal neoplazmların çoğu **sporadiktir.**
- **Familyal kanser** sendromlarından **Li-Fraumeni** sendromu ve **Beckwith-Wiedemann** sendromunda adrenokortikal karsinomlar görülebilir.
- Adrenokortikal adenomların çoğu **sesssizdir** ve otopsi veya abdominal görüntülemede tesadüfen saptanır **(subklinik Cushing sendromu veya hafif otonom kortizol salgısı (MACS). (adrenal insidentaloma). Ortalama 2,5 cm çapında, düzgün sınırlı, kesit yüzeyi lipid içeriğinden dolayı sarı renklidir.** Histolojik olarak adenomlar normal adrenokortekste bulunanlara benzer hücrelerden oluşur.
- **Fonksiyonel adenomlar** sıklıkla hiperaldosteronizm ve Cushing sendromu ile birlikte görülürken, **virilizasyona** yol açan tümörler daha çok **karsinom** olma eğilimindedir.
- **Adrenokortikal karsinomlar** çocukluk çağında ve 5. dekatta sık görülürler ve genellikle fonksiyoneldir. **Virilizasyon** sık görülür. **Büyük boyutlu, invaziv** lezyonlardır ve kesit yüzeyinde **kanama, nekroz** ve kistik değişiklikler sıktır. Bölgesel ve periaortik LN metastazı sıktır, uzak metastazlarını akciğer ve diğer visseral organalar yaparlar. Ortalama sağ kalım 2 yıldır.

FEOKROMOSİTOMA

- Adrenal medulladaki sustantatüler hücreler ile çevrili kromafin hücrelerden köken alır.
- Aşırı katekolamin sekresyonu nedeniyle hipertansiyon ile karakterizedir. 30-50 yaş arası sıktır.
- İdrarda serbest katekolaminler ve yıkım ürünleri olan valin mandelik asit ve metanefrin düzeyi yüksektir.
- Ailevi tümör sendromlarında %50'ye kadar bilateralite görülebilir.
- Tüm feokromasitoma ve paragangliomalar (ekstra-adrenal yerleşim) potansiyel maligndir. Ektraadrenal olanların ve germline mutasyonu olanların %20-40'i metastatiktir. %10'u hipertansiyon ile ilişkili değildir.
- **Mikroskopi: Zellballen cisimleri** denen yuvalar şeklinde kromafin hücre kümeleri izlenir. Hücrelerin sitoplazması granüler görünümde, çekirdeklerinde tuz-biber kromatin yapısı izlenir. **İmmünohistokimyasal boyamada** tümör hücreleri **sinaptofizin, kromogranin ve S-100** ile pozitif boyanır. Malign feokromositomanın kesin kriteri **metastazdır.**

Feokromasitoma Görülen Sendromlar

Sendrom	Gen	Lezyon	Diğer Durumlar
MEN2A	RET	• Feokromasitoma/paraganglioma	• Medüller tiroid ca, Paratiroid hiperplazisi
MEN2B	RET	• Feokromasitoma/paraganglioma	• Medüller tiroid ca, Marfanoid görünüm, Mukokutanöz ganglionöroma
NF1	NF1	• Feokromasitoma	• Nörofibromatozis, Cafe-au-lait spot, Optik sinir gliomu
VHL	VHL	• Feokromasitoma/paraganglioma	• RCC, Hemanjioblastom, Pankreatik endokrin neoplazm
Hereditler paraganglioma 1	SDHD	• Feokromasitoma, paraganglioma	• GIST
Hereditler paraganglioma 3	SDHC	• Paraganglioma → FEO YOK	• GIST
Hereditler paraganglioma 4	SDHB	• Feokromasitoma, paraganglioma	• GIST
Polistemi paraganglioma sendromu	EPAS1	• Feokromasit	

*Sturge - Weber: Kavenöz hemanjiyomlar (5. kraniyal sinir tras

Klinik Bilimler 171. soru
Tusem Patoloji COMPACTUS Özet Ders Notu+2026 Sayfa 094

ENDOKRİN PANKREAS HASTALIKLARI

Tip 1 / Tip 2 DM Karşılaştırması

Tip 1 Diabetes Mellitus	Tip 2 Diabetes Mellitus
• Adacık hücrelerine karşı **self tolerans** bozuktur. • **Otoimmün insülitis** ve **adacık hücre antikorları** nedeniyle beta hücreleri azalır ve **atrofiye** gider. • Gelişiminde **viral** etyoloji rol alabilir **(Coxakivirus)** • **MHC Class I – Class II, CTLA4** ve **PTPN22** gen polimorfizmi ile ilişkilidir. • Genelde **çocukluk** çağı ve **adolesan** dönemde tanı koyulur. • İnsülinde **progresif azalma** nedeniyle **diyabetik ketoasidoz** görülebilir **(yani insülin bağımlıdır).**	• **Obezite ile ilişkili çoklu faktörler** (non-ester yağ asitlerinin dolaşması, inflamatuar mediyatörler vb) ve **periferik dokularda insülin rezistansı** görülür. • **Hafif düzeyde** beta hücre düzeyleri azalır ve geç dönemde adacıklarda **amiloid** birikir. • HLA genleri ile ilişkili **değildir.** Genellikle obez ve erişkin hastalarda görülür. • Erken dönemde insülin artar, geç dönemde normal veya azalmış düzeydedir. • Adacık hücre antikorları **negatiftir.**

INSULINOMA (BETA HÜCRELİ TÜMÖR)

- **En sık** görülen pankreas adacık hücre tümörüdür.
- Hipoglisemi atakları → glukoz verince düzelir **(Whipple triadı).**
- Çoğu **soliterdir.** Malignite %10'un altındadır.
- **Amiloid birikimi** karakteristiktir.

GASTRİNOMA

- Gastrinin belirgin yükselmesinin en önemli nedenidir.
- Gastrinomlar, hastaların **%75'inde sporadik** ve **soliter** lezyonlardır. Bu tümörler genellikle çapı 2 cm'den büyük olup **pankreasta** yerleşimlidir. Kalan **%25'lik** gastrinom olgusu ise Multipl Endokrin Neoplazi tip 1 **(MEN1)** ile ilişkilidir. Bu hastalar **daha gençtir** ve genellikle **çapı 2 cm'den küçük, multipl duodenal tümörlere** sahiptir; bu tümörler **sıklıkla metastaz** yapar. MEN1 mutasyonları bulunan sporadik gastrinomlarda da metastaz daha sık görülür.
- **Mide, duodenum ve jejunumda multiple, tedaviye dirençli ülserler** görülebilir. Buna **Zolinger-Ellison sendromu** denir. **İshal** sıktır.
- Pankreasın **en sık malign endokrin** tümörüdür.
- Sporadikler soliter; MEN-1 ilişkililer multifokaldir.

Soru kökü ve çözümü: Klinik Bilimler 171

171.Pankreatik nöroendokrin tümörlerden malign olma olasılığı en düşük olan İnsülinoma

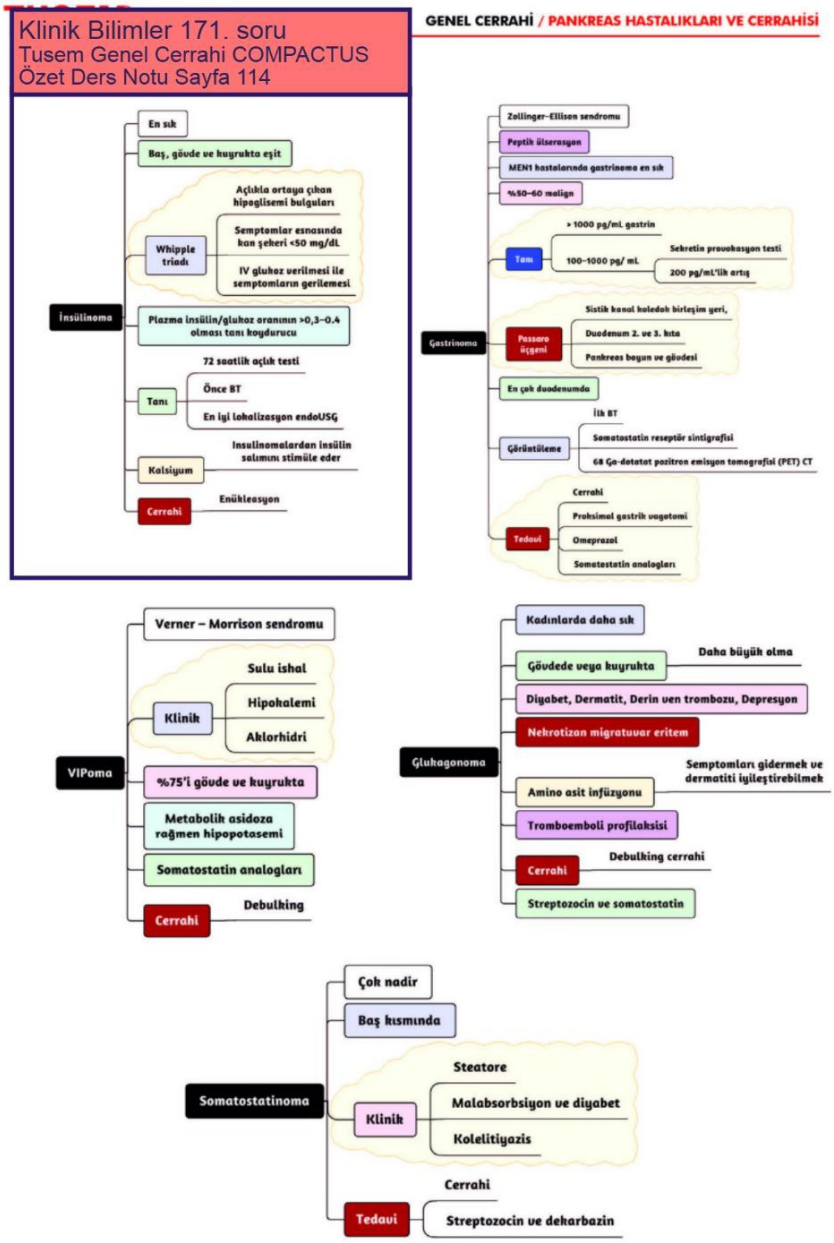

Soru kökü ve çözümü: Klinik Bilimler 172

172. Boyunda şişlik nedeniyle başvuran, tespit edilen 10 mm çapındaki düzensiz sınırlı solid tiroid nodülünden yapılan ince iğne aspirasyon biyopsisi sonucu "Bethesda 5" olarak rapor edilen, aralıklı ishal şikayeti olan hastanın ayrıca serum kalsitonin ve karsinoembriyojenik antijen (CEA) seviyesi normalden yüksek bulunan bir hasta için en olası tanı

İLGİLİ NOTLAR

İİAB Sonucuna Göre Yapılması Gerekenler

İİAB sonucu	Bethesda evrelemesi	Önerilen işlem
Diagnostik değil / yetersiz materyal	1	USG eşliğinde re-biyopsi
Benign	2	USG takibi ve büyüme olursa re-biyopsi
Önemi belirsiz atipi / Foliküler lezyon	3	Re-biyopsi veya moleküler test Tanı koyulamazsa cerrahi
Foliküler neoplazi şüphesi	4	Moleküler test veya cerrahi
Papiller kanser şüphesi	5	Cerrahi
Malign	6	Cerrahi

TİROİD KANSERLERİ

- Endokrin sistemin **en sık** kanseridir.
- **Diferansiye kanserler: Papiller ve Foliküler tiroid kanseri**
- **Undiferansiye tiroid kanseri**
- **Medüller tiroid kanseri**

PATOGENEZ VE GENETİK

- **Radyasyon:**
  - **Papiller tiroid kanseri** radyasyonla daha yakından ilişkilidir.
- **TSH ve Büyüme faktörleri:**
  - **Diferansiye tiroid kanserlerinde** bu yüzden T4 verilerek **TSH supresyonu** yapılır.
  - **İyot eksikliği** ile daha yakından ilişkili olan **foliküler tiroid kanseridir.**
- **Genetik:**
  - **BRAF V600E** mutasyonu **papiller tiroid kanserinde** en sık görülen mutasyondur.
  - **RAS** (foliküler kanserde en sık) ve **RET** (MEN 2 nedenidir) mutasyonları görülebilir.
  - P53 ve B-catenin (**CTNN B1**) → anaplastik kanserde daha sık beklenir.
  - **PTEN** (Cowden sendromu) en sık foliküler karsinoma neden olabilir.

PAPİLLER TİROİD KANSERİ (PTK)

- **En sık** görülen tiroid kanseridir. En sık **BRAF mutasyonu** görülür.
- Özel patolojik görünüm → **psammoma cisimleri, orphan-annie görünümü**
- **Lenfatik yayılım** dominant olmakla beraber kemik ve akciğere hematojen metastaz olabilir.
- **Prognozu en iyi** olan tiroid kanseridir.

FOLİKÜLER TİROİD KANSERİ (FTK)

- **İyot eksikliği** olan bölgelerde daha sık görülür.
- İİAB, foliküler adenom ile karsinom ayrımı yapılamaz. Çünkü kanseri tanısı için **kapsül ve / veya vasküler invazyonun varlığı** gösterilmelidir.
- **Hematojen** yayılma eğilimindedir → kemik, akciğer ve sinir sistemi metastazları
- Prognoz **PTK'dan daha kötüdür.**
- **Hurtle hücreli (onkositik)** varyantının **prognozu kötüdür** ve genellikle **RAI tutmaz** (folikülerden farklı).

Diferansiye tiroid kanserleri:
+ Takibinde **tiroglobulin** düzeyi kullanılır.
+ Hormon üreterek **hipertiroidiye** yol açabilirler.

DİFERANSİYE TİROİD KANSERLERİNDE TEDAVİ

- **Cerrahi tedavi:**
  - Tümör boyutuna göre (sınır 4 cm) **total** veya **totale yakın tiroidektomi / lobektomi**
- **TSH supresyon tedavisi:**
  - Hastanın **risk durumuna** göre değişen düzeylerde **TSH baskılı tutulur.**
  - **TSH supresyonunun** yalnızca **diferansiye tiroid kanserlerinde yeri vardır.**
- **Radyoaktif iyot (RAI) tedavisi:**
  - **RAI tedavisinin** yalnızca **diferansiye tiroid kanserlerinde yeri vardır.**
- **Tirozin kinaz inhibitörleri:**
  - **Metastatik** hastalıkta kullanılırlar (Sorafenib veya Lenvatinib).
  - **BRAF mutant** hastalarda **Dabrafenib / Vemurafenib** kullanılabilir.

ANAPLASTİK TİROİD KANSERİ

- **En kötü prognozlu** olan tiroid kanseridir.
- **İleri yaşlarda** görülür.

Klinik Bilimler 172. soru
Tusem Dahiliye COMPACTUS+2026
Sayfa 116

MEDÜLLER TİROİD KANSERİ

- Parafoliküler C hücrelerinden köken alır ve bu nedenle **tiroid hormonu sentezlemez.**
- **Kalsitonin ve CEA** marker olarak kullanılabilir.
- %20 ailesel geçiş gösterir ve sporadik olanlara göre daha agresif seyirlidir:
  - Prognoz iyiden kötüye doğru: Sporadik → Familyal →**MEN2A** → **MEN2B**
- **RET mutasyonu** araştırılmalıdır. Pozitifse------> feokromasitoma ekarte edilmeli (operasyon öncesi).
- Cerrahisine **rutin santral servikal lenf nodu disseksiyonu** eklenir.
- Tedavide **TSH supresyonu** veya **RAI tedavisinin yeri yoktur.**
- Metastatik hastalıkta Vandetanib, kabozantinib kullanılır.

TİROİD LENFOMASI

- Genellikle hashimoto zemininde gelişir. **Diffüz büyük hücreli lenfoma** en sık görülendir.
- Tedavide cerrahi tercih edilmez, **radyoterapi** çok sensitiftir.

Soru kökü ve çözümü: Klinik Bilimler 172

172. Boyunda şişlik nedeniyle başvuran, tespit edilen 10 mm çapındaki düzensiz sınırlı solid tiroid nodülünden yapılan ince iğne aspirasyon biyopsisi sonucu "Bethesda 5" olarak rapor edilen, aralıklı ishal şikayeti olan hastanın ayrıca serum kalsitonin ve karsinoembriyojenik antijen (CEA) seviyesi normalden yüksek bulunan bir hasta için en olası tanı

Foliküler Karsinom

- Papiller karsinoma göre **biraz daha yaşlı** populasyonda (pik insidansı 40-60 yaş) ve **kadınlarda** daha sık görülür.
- **İyot eksikliğinin** olduğu bölgelerde daha sıktır.
- Hangi paternde olursa olsun, papiller karsinomun tipik çekirdek özellikleri ve psammom cismi görülmez.
- **Kapsül invazyonu** ve/veya **damar invazyonu ile foliküler adenomdan ayrılır** (varsa karsinom).

Medüller Karsinom

- **Parafoliküler C hücrelerinden** gelişen nöroendokrin tümördür. **En sık** görülen **ailevi tiroid kanseridir.**
- %70'i **sporadik,** kalanı **MEN-2A** ve **MEN-2B** gibi ailesel vakalarda görülür.

+ **MEN** ilişkililer **erken** yaşta **agresif, sporadik** ve **ailevi** olanlar **ileri** yaşlarda olur.
+ Sporadik ve **MEN-2B (en agresif olanı)** ilişkililer daha agresiftir ve hematojen metastaz yaparlar.
+ MEN ilişkisiz ailevi vakalar daha sessizdir.
+ **Harrison 2026:**

Klinik Bilimler 172. soru
Tusem Patoloji COMPACTUS Özet
Ders Notu+2026 Sayfa 091

- **Kalsitonin** salgılayabilir. **Mikroskopi: stromasında Kongo red** ile boyanan **kalsitoninden** türeyen **amiloid depozitleri** vardır.
  - **MEN-2B'de gelişen medüller karsinomlar** MEN-2A ve sporadik medüller kanserlere göre daha agresif seyirlidir ve daha sık metastaz yaparlar.
  - RET mutasyonu taşıyan asemptomatik MEN-2 sendromlu kişilerde proflaktik tiroidektomi önerilmektedir.

Anaplastik (Undiferansiye) Tiroid Karsinomu

- **Yüksek grade**'li, **en kötü prognozlu** tiroid kanseridir. **Radyasyon** öyküsü ve **iyot eksikliği** risk faktörlerindendir.
- **Mikroskopide** anaplastik hücreler izlenir. Sarkomatoid, epitelyal ve dev hücreli paternleri vardır. **Papiller** ve **foliküler** tiplerin **dediferansiyasyonu** ile gelişir. **Osteoklastı andıran dev, iğsi** hücreler içerir. Tümör hücreleri **sitokeratin** ile **pozitif** boyanır ancak tiroid diferansiyasyonu gösteren tiroglobin ve TTF-1 ile boyanmaz.

HİPOFİZ BEZİ HASTALIKLARI

HİPOFİZ PİTNET'LERİ VE HİPERPİTÜTARİZM

Hipofiz "adenom"ları artık hipofiz "PitNET" olarak isimlendirilmektedir.

Hipofiz Nöroendokrin Tümörleri (PitNET)

Şiddetli baş ağrısı, görme alanında kısıtlılık; MR'da sella tursika yerleşimli kitle; retikülin çatısının kaybolması!

- **En sık** izlenen adenom → **Non-Fonksiyonel**
- **En sık** izlenen fonksiyonel adenom → **Prolaktinoma**
- En **fazla** büyüyen **nonfoksiyonel ve GH üreten adenom**
- **GNAS** en sık **somatotrof adenom**
- **Kalıtsal: PRKAR1A, MEN1, CDKN1B(P27), AIP**

Histoloji: poligonal monomorfik hücrelerin kordon veya tabakalarından oluşur. Destekleyici bağ dokusu veya retikülin azdır.
+ **Hücresel monomorfizm** ve belirgin **retiküler ağın yokluğu** adenomları normal hipofiz parankiminden ayırır.

LAKTATROP PİTNET (PROLAKTİNOMA

- **En sık** görülen hipofiz adenomudur. **Hiperprolaktinemi** → **amenore, galaktore, libido kaybı** ve **infertilite**
- Psammom cismleri, **stromasında amiloid** birikimi görülebilir.
- Tedavi → **cerrahi**, **bromokriptin**

SOMATOTOP PİTNET

- **İkinci** en sık fonksiyonel adenomlardır, **GH** salgılarlar. **Gigantizm** (puberte), **akromegali** (erişkin) görülebilir.
- **GNAS mutasyonu ilişkili olabilir.**
- **Tanıda büyük boyutlarda** olabilir. **KİBAS** ve **bitemporal hemianopsi** görülebilir.
- **Tanıda** serum **GH** ve **IGF-1** düzeyi **yüksekliği** ve **oral glukoz yüklemesine rağmen GH seviyelerinin düşmemesi** önemlidir. Tedavide **cerrahi** veya **somatostatin analogları** (GH salgısını azaltır) ve GH reseptör antagonistleri kullanılabilir.

KORTİKOTROP PİTNET

- **ACTH** salgılayarak **Cushing sendromuna** neden olur.
- Nadir bir varyantı **sitokeratinin** halkasal birikimi **(Crooke'un bazofilik hyalen dejenerasyonu)** ile karakterize **Crooke hücreli adenomudur. Agresif** seyirlidir.

+ Cushing sendromu hipofiz bezinden aşırı ACTH üretimine bağlı gelişirse buna **Cushing hastalığı** denir.
+ Cushing sendromu hastalarda bilateral adrenelektomi sonrası kortiktrop mikroadenomlarda kortizolün inhibitör etkisinin ortadan kalkmasına bağlı büyük destrüktif hipofiz adenomu gelişebilir. Buna **Nelson sendromu** denir. Bu hastalarda adrenal bezler olmadığından hiperkortizolizm gelişmez, kitle etkisi gözlenir.

HİPOPİTÜTARİZM

- **Hipofiz apopleksisi:** En sık nedeni **hipofiz adenomundaki ani kanamadır.**
  - Bromokriptin kullanan genç erkekte ani gelişen şiddetli baş ağrısı, diplopi,hipopituarizm kliniği
- **Hipofizin iskemik nekrozu/Sheehan sendromu: postpartum nekroz** olarak da bilinir. Ön hipofizde iskemik nekrozun en sık şeklidir. Doğum esnasında gelişen kanama veya şok tablosuna bağlı gelişir.
- **Boş sella sendromu:** Ablasyon, cerrahi, radyoterapiye bağlı gelişebilir.
  - BOS'un hipofize baskısı vardır! Multipar, obez kadın hastalarda ortaya çıkabilir !
- Hipotalamik lezyonlar (benign/malign tümörler, metastazlar, radyoterapi)
- İnflamatuar durumlar (tüberküloz menenjit ve sarkoidoz)

Soru kökü ve çözümü: Klinik Bilimler 172

172. Boyunda şişlik nedeniyle başvuran, tespit edilen 10 mm çapındaki düzensiz sınırlı solid tiroid nodülünden yapılan ince iğne aspirasyon biyopsisi sonucu "Bethesda 5" olarak rapor edilen, aralıklı ishal şikayeti olan hastanın ayrıca serum kalsitonin ve karsinoembriyojenik antijen (CEA) seviyesi normalden yüksek bulunan bir hasta için en olası tanı

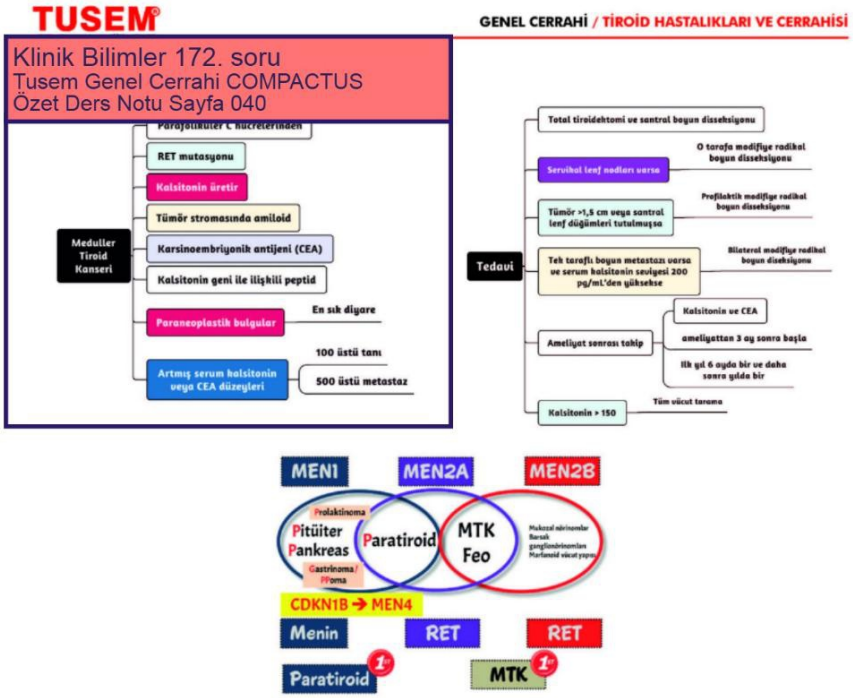

- **Tiroidektominin en sık komplikasyonu hipoparatiroidi**
- **Rekürren Laringeal Sinir Yaralanması** → Bu sinirin en sık travmaya maruz kaldığı yer sinirin, boyundaki seyrinin son 2-3 santimetresidir (**Berry ligamanı**).
- **Süperior Laringeal Sinir Yaralanması** → **Eksternal dal** yaralanması tiz seslerin çıkarılması zorlaşır. **İnternal dalının** yaralanması ameliyat sonrası sulu gıdaların aspirasyonuna neden olabilir.
- **Kanama ve Hematom** → **Risk faktörleri;** özellikle erkek cinsiyet, ileri yaş, iki taraflı operasyon, Graves hastalığı ve antikoagülan kullanımı olarak tanımlamıştır. Postoperatif kanama boyunda kitle ve bası semptomlarına (solunum sıkıntısı) yol açar. Ciddi solunum sıkıntısı olursa acil drenaj gerekir.
- **Tiroid Fırtınası** → **Ateş, merkezi sinir sistemi ajitasyon veya depresyon ve karaciğer yetmezliği** de dahil olmak üzere kardiyovasküler ve gastrointestinal fonksiyon bozukluğu ile birlikte **hipertiroidinin** varlığı ile görülür. Tiroid hormon sentezi inhibisyonu ve periferik T3 oluşumunun inhibisyonu için **propiltiourasil** kullanılır. Hormon salınımı inhibisyonu için sodyum iyodür, doymuş potasyum iyodür solüsyonu, glukokortikoidler, tiroid hormonlarının adrenerjik etkilerini bloke etmek için beta blokör propranolol, destek tedavisi için IV sıvı verilmelidir. Vücut ısısı düşürülmeli, kalp yetersizliği gelişiyorsa dijitalize edilmelidir. **Salisilat kesinlikle verilmemelidir.**
- **Trakeomalazi** → Uzun süredir mevcut olan büyük bir tiroid bezinin basısıyla trakeanın kıkırdak halkalarında yumuşama oluşabilir. Bu durumda **acil trakeostomi** yapılabilir.
- **Servikal Sempatik Zincir Yaralanması** → **Horner sendromu** gelişebilir.
- **Spinal Aksesuvar Sinir Yaralanması** → Trapezius kasının denervasyonuna bağlı omzunu kaldıramama ve omuz hareketlerinde güçsüzlük ortaya çıkar.

Soru kökü ve çözümü: Klinik Bilimler 173

173.Enterkütanöz fistülün kendiliğinden kapanmasını olumsuz etkileyen faktör 24 saatlik debinin 500 mL'den fazla olması

İLGİLİ NOTLAR

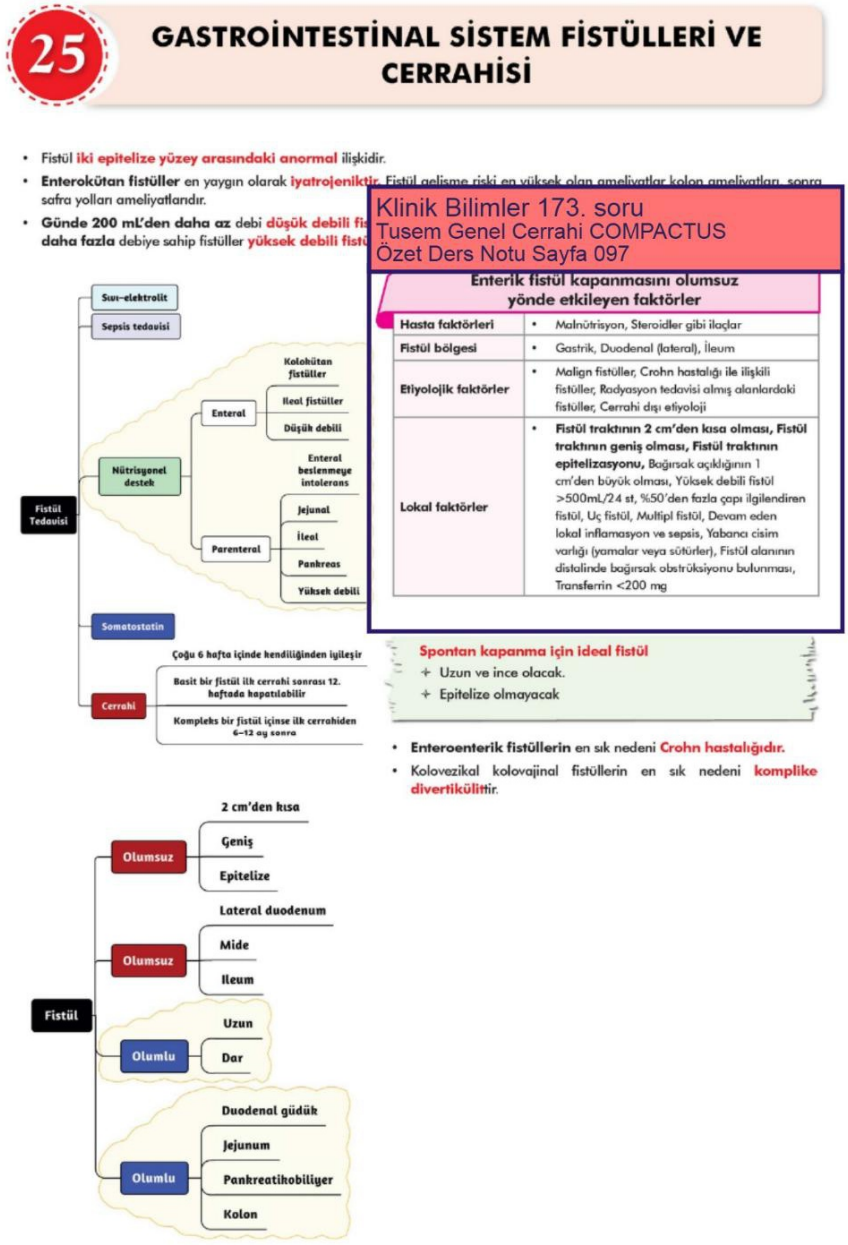

25 GASTROİNTESTİNAL SİSTEM FİSTÜLLERİ VE CERRAHİSİ

- Fistül **iki epitelize yüzey arasındaki anormal** ilişkidir.
- **Enterokütan fistüller** en yaygın olarak **iyatrojeniktir.** Fistül gelişme riski en yüksek olan ameliyatlar kolon ameliyatları, sonra safra yolları ameliyatlarıdır.
- **Günde 200 mL'den daha az** debi **düşük debili fi**
  daha fazla debiye sahip fistüller **yüksek debili fist**

Klinik Bilimler 173. soru
Tusem Genel Cerrahi COMPACTUS
Özet Ders Notu Sayfa 097

Enterik fistül kapanmasını olumsuz yönde etkileyen faktörler

Hasta faktörleri	• Malnütrisyon, Steroidler gibi ilaçlar
Fistül bölgesi	• Gastrik, Duodenal (lateral), İleum
Etiyolojik faktörler	• Malign fistüller, Crohn hastalığı ile ilişkili fistüller, Radyasyon tedavisi almış alanlardaki fistüller, Cerrahi dışı etiyoloji
Lokal faktörler	• **Fistül traktının 2 cm'den kısa olması, Fistül traktının geniş olması, Fistül traktının epitelizasyonu,** Bağırsak açıklığının 1 cm'den büyük olması, Yüksek debili fistül >500mL/24 st, %50'den fazla çapı ilgilendiren fistül, Uç fistül, Multipl fistül, Devam eden lokal inflamasyon ve sepsis, Yabancı cisim varlığı (yamalar veya sütürler), Fistül alanının distalinde bağırsak obstrüksiyonu bulunması, Transferrin <200 mg

Spontan kapanma için ideal fistül
+ Uzun ve ince olacak.
+ Epitelize olmayacak

- **Enteroenterik fistüllerin** en sık nedeni **Crohn hastalığıdır.**
- Kolovezikal kolovajinal fistüllerin en sık nedeni **komplike divertikülit**tir.

97

Soru kökü ve çözümü: Klinik Bilimler 174

174. **Meckel divertikülü ile ilgili** Konjenital ve gerçek tipte bir divertiküldür. Sıklıkla asemptomatiktir. En sık gastrik mukoza olmak üzere pankreatik ve kolonik mukoza içerebilir. Erişkinlerde lokalizasyonu genellikle ileoçekal valvden 60 cm proksimaldedir. Erişkinlerde en sık görülen komplikasyonlardan biri intestinal obstrüksiyondur.

İLGİLİ NOTLAR

- **Kistik fibrozis tanısında;** ter testi, mekonyum strip testi, Farber testi, triptik aktivite, immünoreaktif tripsinojen tayini, DNA analizi kullanılabilir. Basit mekonyum ileusunun tedavisi **rektal irrigasyonla** yıkamadır.

MEKONYUM TIKAÇ SENDROMU

- Benign kolonik bir obstrüksiyondur. Normalde sert olan mekonyumun son 1-2 cm'lik kısmının doğumdan hemen önce veya doğumda atılamamasıyla oluşur. **ADBG'de** distal tıkanıklıkla uyumlu çok sayıda **sıvı-gaz seviyesi**.

MEKONYUM PERİTONİTİ

- **İntrauterin son 6 ayda** çeşitli sebeplerle meydana gelen bağırsak perforasyonları sonucu oluşan steril kimyasal bir peritonittir. Bağırsak yapışıklığı ve **kalsifikasyonla** iyileşir.

KOYULAŞMIŞ SÜT TIKAÇ SENDROMU

- %80'i **SGA'lı** ve **prematüre** bebeklerdir. **Anne sütüyle** beslenen bebeklerde **görülmez.**
- İlk hafta dışlatma normalken, daha sonradan ince bağırsak belirti ve bulguları ile ortaya çıkar. Hızlı kilo alımı için **yüksek kalorili proteinli** ve **yağlı mamalar** ile beslenen bebeklerde **ortaya çıkabilir.**
- Direkt grafide **buzlu cam görünümü** vardır. **Tedavide** lavman denenir, olmazsa enterostomi ile pıhtı çıkarılır.

DUPLİKASYONLAR

- Genellikle **mezenterik yüzde** mezenter yaprakları arasında yer alırlar.
- Sindirim sisteminde duplikasyonlar **en sık** bağırsakta, burada da **ince bağırsaklarda** görülür. **En sık terminal ileum** ve **ileoçekal** bölgede ve özofagusta yer alırlar.
- **Kistik** (EN SIK), tübüler ve intramural olarak 3 tipi vardır. Birlikte **en sık görülen anomali hemivertebradır.**
- **Kusma** özellikle duodenum yerleşimlilerde belirgindir. Erişkin yaşlarda **adenokarsinoma** dönüşebilirler.
- ADBG, ultrason ve BT'de **dev boyutlu kitle** görülür. Perforasyon genellikle ileumun son bölümünde görülür

YENİDOĞANDA GİS KANAMA

- Çocuklarda GİS kanamaları **en sık kolorektal bölgede** yer alan lezyonlara bağlıdır.

Klinik Bilimler 174. soru
Tusem Küçük Stajlar COMPACTUS
Özet Ders Notu Sayfa 099

MECKEL DİVERTİKÜLÜ

- En sık konjenital GİS anomalisi (%2). İntrauterin 6-7. haftada oblitere olması gereken vitellin kanalın **(Omfalomezenterik kanal)** (yolk kesesini emriyolojik dönemdeki orta bağırsağa bağlayan kanal) proksimal segmentinin kalıcı olması. E>K
- **Gerçek** bir **divertiküldür** (ince bağırsağın 3 tabakasını da içerir). **Vitellin** arterden beslenir. En sık **ileumda**.
- İlişkili anomaliler: Omfalomezenterik fistül, umblikal sinüs, umblikus kisti ve fibröz bant.
- 2'ler kuralı; **ERKEK**lerde **2 kat** fazla; ≤ 5 cm **(2 inç)** uzunluğunda; ilioçekal valfin yaklaşık **2 feet** (~ 60 cm) prox. (ileumun antimezenterik tarafında); **nüfusun %2'sin**de; **%2 semptomatik**; ilk **2 yaşta** ortaya çıkar, **2 tip mukoza** içerir; → **İleal** + **Ektopik mukoza** (asit üreten **MİDE mukozası (%60)**, pankreatik, kolon ve duodenal mukoza)
- Ektopik mide veya pankretik mukoza varlığında divertikül içinde asit/enzim salınımıyla ileal ülserasyon → kanama
- **Klinik: Asemptomatik** (en sık) → insidental. **Semptomatik: Alt GİS kanama** (hematokezya, melena)(en sık),
- **Tanı:** Semptomatik Meckel, genellikle GİS kanamanın araştırılması sırasında tanı alır. **Tanı yöntemleri**;
- **Teknesyum Tc-99m perteknetat sintigrafisi** (Gastrik mukoza tarafından emilen Tc-99m ile non-invaziv teknik); Divertikülü kaplayan **ektopik gastrik** mukozanın görüntülenmesi (çocuklarda sensitivite %90 ve spesifite %98)
- **BT anjiografi** (GI kanama kaynağını lokalize etmede kullanılır. Patent **VİTELLİN arter patognomoniktir**),
- Mezenterik arteriografi, İşaretli RBC taraması (kanayan Meckel divertikülü tespit etmek için faydalıdır), çift balon enteroskopi, kapsül endoskopi, diagnostik laparoskopi
- **Komplikasyon:** Divertikülit, İntususepsiyon, GI perforasyon, tıkanıklık, anemi, fibröz bant çevresinde volvulus, perfore olursa sepsis, **LİTTRE fıtığı** (Meckel divertikülünün femoral fıtık içinde hapsolması), neoplazi

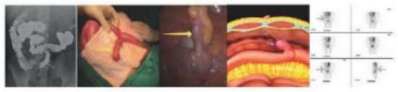

- **Tedavi:** Laparotomi/laparoskopide tespiti; çocuklarda ve gençlerde, ve <50 yaş olup komplikasyon riski yüksek olanlarda rezeksiyon önerilir. Semptomatik veya komplike Meckel divertikülünün cerrahi rezeksiyonu gerekir.

KONJENİTAL AGANGLİONİK MEGAKOLON (HİRSCHSPRUNG HASTALIĞI)

- **E**>K: (4/1), 1/5000, Hirschsprung hastalığı her zaman **REk**Tumu içerir ve sıklıkla **RET** mutasyonları ile ilişkilidir.
- Term ve normal doğum ağırlıklılarda sıktır. **En tipik** ve **erken belirti** mekonyumun >24-48 saat çıkarılmasıdır.
- **RET** mutasyonları **(MEN2)**, **Endotelin reseptör B (EDNRB)** mutasyonları **(Waardenburg)**, **Trizomi 21 (Down) Nöroblastom, NF**, konjenital **sağırlık, malrotasyon,** gastrik **divertikül, Chagas** ve intestinal **atrezi** ilişkilidir.
- **Shah Waardenburg sendromu**: Megakolon + yüz deformitesi + konjenital sağırlık + beyaz saç + Hirschsprung
- **Ondine sendromu:** Hirschsprung hastalığı + doğumsal **santral hipoventilasyon**

Parasempatik nöroblastların (ganglion öncüleri) **nöral kresten distal kolona hatalı** kaudal **migrasyonu** nedeniyle oluşur. Bu süreç gelişimin 4. ve 7. haftaları arasında gerçekleşir. Etkilenen segmentler histolojik olarak anorektal hattan başlayarak **Meissner pleksusu** ve **Auerbach pleksusu** (submukozal ve miyenterik pleksus/gangliyon) **yokluğu** ile karakterizedir ve şunlara yol açar: koordinasyonsuz peristaltizm ve yavaşlamış motilite, stenoz, obstrüksiyon, Agangliyonik bölümün proksimalindeki kolon segmentinin genişlemesi (olası **megakolon**)

Ultra-kısa segment (pelvik taban altındaki distal rektum ve anüs), **Kısa segment (REKTOSİGMOİD (%80))**, **Uzun segment** (distal kolonun splenik fleksuraya kadar tutulumu (%10), **Total kolonik**: tüm kolon (%3-8)

Mekonyum çıkışında gecikme (>24-48 saat), karında şişkinlik ve safralı kusma, sıkı anal sfinkter, **Boş rektum, Fışkırtma işareti:** parmağın çekilmesiyle dışkı ve gazın **patlayıcı** şekilde çıkması, Kronik kabızlık, Büyüme geriliği

Karın röntgeni (Karın şişliği ve gecikmiş mekonyumu olan YD'da başlangıç çalışması (kontrast lavman ile): Rektumda azalmış veya kaybolmuş hava, Dar aganglionik bölgenin proksimalinde genişlemiş kolonik segment

Soru kökü ve çözümü: Klinik Bilimler 174

174. **Meckel divertikülü ile ilgili** Konjenital ve gerçek tipte bir divertiküldür. Sıklıkla asemptomatiktir. En sık gastrik mukoza olmak üzere pankreatik ve kolonik mukoza içerebilir. Erişkinlerde lokalizasyonu genellikle ileoçekal valvden 60 cm proksimaldedir. Erişkinlerde en sık görülen komplikasyonlardan biri intestinal obstrüksiyondur.

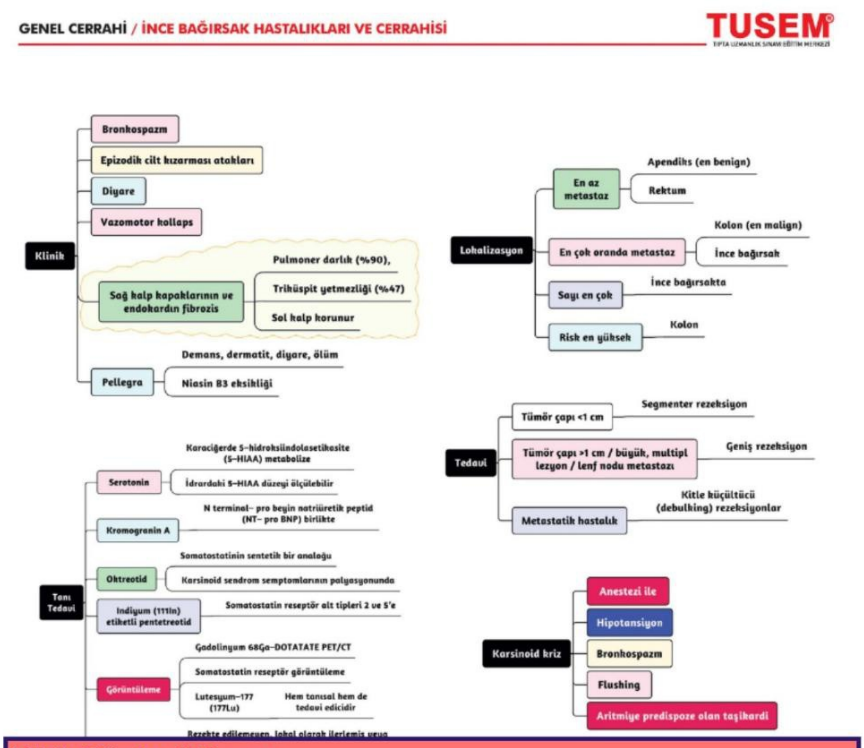

Klinik Bilimler 174. soru
Tusem Genel Cerrahi COMPACTUS Özet Ders Notu Sayfa 073

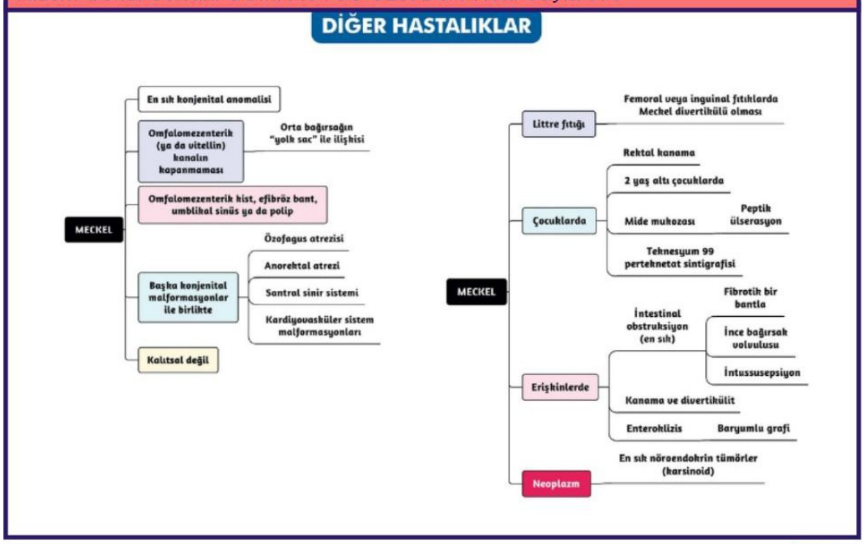

Soru kökü ve çözümü: Klinik Bilimler 175

175.İnce bağırsaklara en sık metastaz yapan ekstraabdominal kanser Kutanöz malign melanom

İLGİLİ NOTLAR

TUSEM
TIPTA UZMANLIK SINAVI EĞİTİM MERKEZİ

İNCE BAĞIRSAK NEOPLAZMLARI

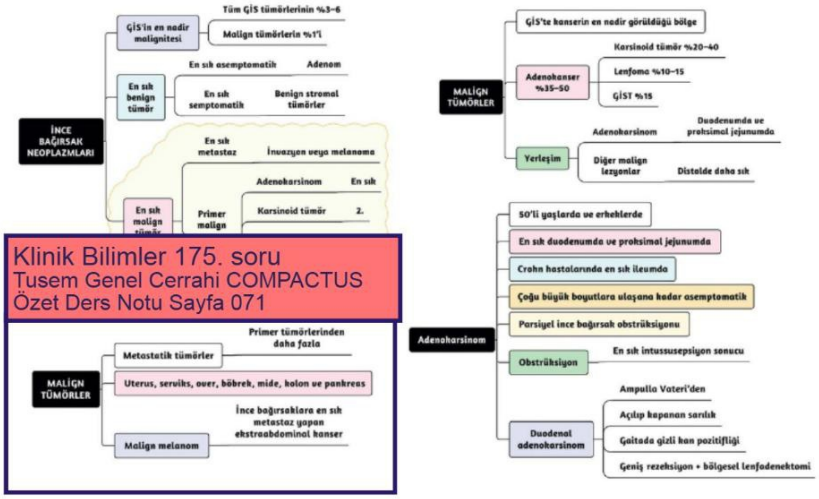

Soru kökü ve çözümü: Klinik Bilimler 176

176. **Akut apandisit ile ilgili** Erişkinlerde lümende tıkanmaya neden olan fekalitler en sık nedenlerindendir. Dunphy bulgusu öksürmekle sol alt kadranda ağrı olmasıdır. Çocuk ve genç hastaların ayırıcı tanısında akut mezenterik lenfadenit düşünülmelidir. Rovsing bulgusu sol alt kadrana basıldığında sağ alt kadranda ağrının olmasıdır.

İLGİLİ NOTLAR

- **Kontrast lavmanlar (Baryum Enema);** tanısal ve terapötik olabilir, çünkü kontrast, dışkının geçişine yol açabilir. Aganglionik segment uzunluğunu belirlemeye, ayırıcı tanıları (bağırsak atrezisi, mekonyum ileus ve tıkaç sendromu) dışlamaya yardımcı olur. Normal innerve, proksimal genişlemiş bağırsak ile aganglionik, dar distal bağırsak (**geçiş zonu**) arasında potansiyel kalibrasyon değişikliği. Normal olması Hirschsprung'u dışlayamaz.
- Kontrastlı grafilerde ganglionikten aganglionik segmente **geçiş zonunun görülmesi patognomoniktir**
- **Anorektal manometri**: Rektumun gerilmesinden sonra internal sfinkterin gevşeme refleksinin olmaması
- **Rektal Biyopsi**: Görüntüleme bulgularından bağımsız olarak, Hirschsprung hastalığından şüphelenilen tüm çocuklarda **tanıyı doğrulamak** için (**ganglion hücrelerinin yokluğu, Yüksek asetilkolinesteraz** aktivitesi, **Hipertrofik sinir lifleri, Kalretinin** immünboyamasının **yokluğu**). Yüksek şüphe, normal lavmanda uygula.
- En ciddi komplikasyonları; **Nekrotizan enterokolit** (diare), Toksik megakolon, perforasyon, peritonit, sepsis, inkontinans
- Yenidoğan intestinal obstrüksiyon ayırıcı tanısında **intestinal nöronal displazi** (Hirschsprungdaki agangliyonozun aksine **hipergangliyonoz** varlığı), **mekonyum ileus** (Baryum enemada: "**mikrokolon**" ve terminal ileumda mekonyum topakları, **Kistik fibrozis** ilişkisi), mekonyum tıkaç sendromu, konjenital hipotiroidi düşünülmelidir.
- En sık **Duhamel ameliyatı** ve çeşitli varyantları kullanılır. **Pullthrough** ameliyatı yapılabilir.

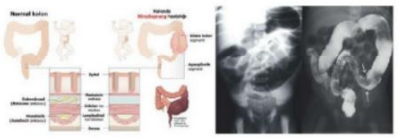

NEKROTİZAN ENTEREKOLİT

- Bağırsak duvarının hemorajik nekrotizan iltihabı (%10-30 mortal), En sık **distal ileum** ve **proksimal kolonu** etkiler
- **Prematür** ve **düşük doğum ağırlıklı bebeklerde** daha sık görülür.
- NEK, **prematüre** bebekte akut karın nedenlerinin **en yaygın** olanıdır. En sık: Doğumdan sonraki **2.–4. hafta**
- Beslenme intoleransı, Abdominal distansiyon, renk değişikliği, Kusma, Rektal kanama, Dengesiz vücut ısısı, Letarji, Apn bradikardi, **Evre II kanıtlanmış** (Bağırsak seslerin olmaması, Karın hassasiyeti, Karın duvarında selülit), **Evre şiddetli** (Yaygın peritonit, Belirgin karın hassasiyeti ve/ve distansiyon, Kardiyorespiratuar instabilite)
- **Karın röntgeni: Pnömatozis intestinalis** (bağırsak duvarında gaz varlığının **patognomonik** bulgusu), **Portal venöz gaz** (Umbilikal venöz kateterli YD'da sık görülür ve bu NEK belirtisi değildir. **Pnömoperitoneum** (perforasyon olursa),
- **Karın USG:** İntramural ve intraperitoneal gaz, ↓ peristaltizm, ↑ duvar kalınlığı, ↓ duvar perfüzyonu, Serbest sıvı
- CBC (nötropeni, trombositopeni, anemi), Koagülasyon (DİK belirtileri), Kan gazı (metabolik asidoz),
- **Komplikasyonlar**: **Akut** (Perforasyon, Peritonit, Sepsis), **Kronik** (Kısa bağırsak sendromu, intestinal darlık ve fistül)
- **Tedavi**: Oral beslenmenin kesilmesi, Cerrahi (Nekrotik segmentin çıkarılması), Sepsis için antibiyotik (Ampisilin+Gentamisin)



İNVAGİNASYON (İNTUSEPSİYON)

- Bağırsağın proksimal kısmının distal kısma ilerlemesidir. Bu ilerleme mekanik obstrüksiyona ve iskemiye yol açar.
- <2 yaş barsak tıkanmasının en sık nedeni ve **en sık acil cerrahi** nedenidir. **En sık İLEO-KOLİK / ÇEKAL), Enteroenterik** (ileoileal, jejunojejunal, jejunoileal), **Kolokolik** (kolosigmoidal, apendikoçekal (nadir)) olabilir.
- **Çocuklar** (%95): En sık grup. Genellikle 3 ay - 5 yaş. (Peak: **4–18 ay**). >2 yaş insidans azalır. **E**>K. %90 **idiopatik** Bilinen nedenlerde en sık **Meckel divertikülü**, polip, hematom, lenfoma, hemanjiyom, Ig A vaskülit, kistik fibrozis
- **Yetişkinler:** nadiren etkilenir (Ortalama yaş: 50). E=K. En sık neden: **neoplazmlar** (%65), enfeksiyon, post-op
- Çocuklarda invaginasyon, bağırsak tıkanıklığı ve akut karın nedenleri arasında en yaygın durumlardan biridir.
- Viral bir hastalığa (adenovirüs) veya aşılamaya (rotavirüs) bağlı büyümüş Peyer plaklarının öncü nokta olması
- **Klinik:** Siklik **kolik** karın ağrısı (ani çığlık veya ağlama nöbetleri, **dizler göğüse çekilir**), kusma (**başta safrasız, sonra safralı**), batın hassas, sağ üst kadranda palpabl **sosis/sucuk** şeklinde kitle, mukuslu **açık pembe** renkli (**ÇİLEK JÖLESİ**) dışkı, letarji, şok, mental değişiklik, **Dans işareti** (Sağ alt kadrada belirgin çukurlaşma, boşluk), Anormal bağırsak sesleri, (Klasik ağrı, palpabl kitle ve kanlı dışkı <%15'te (+))
- **USG**'de **hedef işareti, donut, öküz gözü** (transvers), **yalancı böbrek** işareti (longitudinal) izlenebilir. Tanısal belirsizlik/redüksiyon planında USG/floroskopi kullanılarak **kontrast madde/pnömatik lavman** (en iyi) yapılır. Kolon grafisinde **kadeh görünümü** vardır.



- **ADBG**: ilk değerlendirme olarak önerilmez çünkü tanısal doğruluğu düşüktür. **Batın BT;** yetişkinlerde önerilir.
- **Konservatif tedavi: NG dekompresyon**, **IV sıvı** replasmanı, US veya floroskopi rehberliğinde **hava enema**

Klinik Bilimler 176. soru
Tusem Küçük Stajlar COMPACTUS
Özet Ders Notu Sayfa 100

ÇOCUKLARDA APANDİSİT

- **>2 yaş çocuklarda** akut batının **en sık** nedenidir. Yaşam boyu risk: %8, En sık yaş: (10–19 yaş), **E**>K
- **Lenfoid hiperplazi** (%60) → çocuk ve gençlerde en sık // **Fekalit** ve fekal staz (%35) → yetişkinlerde en sık neden
- **Neoplazm** → >50 yaş daha olası/**Paraziter** → Enterobius vermicularis, Ascaris lumbricoides, Taenia, Schistosoma
- En sık ve spesifik semptom **yer değiştiren karın ağrısı**: Akut **periumblikal (visseral periton/T8-T10 dermatom)** başlar, 12-24 saatte en sık **sağ alt kadrana (pariyetal periton)** ilerler, zamanla şiddetlenir),
- Kusma (başta mide, sonra safra), iştahsızlık (%80); perforasyonda (24-48 saat) hassasiyet, kusma, ateş, lökositoz

Soru kökü ve çözümü: Klinik Bilimler 176

176. **Akut apandisit ile ilgili** Erişkinlerde lümende tıkanmaya neden olan fekalitler en sık nedenlerindendir. Dunphy bulgusu öksürmekle sol alt kadranda ağrı olmasıdır. Çocuk ve genç hastaların ayırıcı tanısında akut mezenterik lenfadenit düşünülmelidir. Rovsing bulgusu sol alt kadrana basıldığında sağ alt kadranda ağrının olmasıdır.

Klinik Bilimler 176. soru
Tusem Küçük Stajlar COMPACTUS
Özet Ders Notu Sayfa 101

- **Radyoloji: USG** (Hamileler ve çocuklar için 1. basamak), ADBG (ayırıcı tanı), BT ve MR (USG'de şüphe varsa)



- **Laboratuar:** Lökositoz ve sola kayma, CRP artışı, kreatinin yüksekliği,
- **Ayırıcı tanı:** Meckel divertikülü, **mezenterik lenfadenit** (en sık karışan hastalık. Etken Yersinia enterokolitika), Crohn, enteritler, kolesistit, pankreatit, İYE, üreter taşları, renal tümör, over torsiyonu, rüptüre over kisti, pelvik inflamatuar hastalıklar, testiküler torsiyon, pnömoni, HSP, Kawasaki, omental torsiyon, porfiri, orak hücreli anemi, lenfoma, vaskülitler, parazitik enfeksiyonlar, FMF
- **McBurney** noktası hassasiyet
- Rebound hassasiyeti (**Blumberg** belirtisi), özellikle sağ alt kadranda
- **Rovsing** belirtisi: Sol alt kadranın derin palpasyonunda ortaya çıkan sağ alt kadran ağrısı
- **Psoas** belirtisi: iki farklı şekilde yapılabilir Sağ kalça uzatılmış bacakla dirence karşı fleksiyona getirildiğinde ortaya çıkabilir Hasta sol tarafına yatırıldığında sağ kalçanın pasif ekstansiyonunda sağ alt kadran ağrısı oluşabilir.
- **Obturator** belirtisi: Kalça ve diz fleksiyondayken sağ kalçanın pasif internal rotasyonunda sağ alt kadran ağrısı

ROTASYON ANOMALİLERİ

- 1/6000 (midgut volvulus). Volvulus, bağırsak iskemisi riski taşıdığından, çocuk cerrahisinin önemli bir acilidir (travmalardan sonraki en sık neden). Vakaların %90'ı <1 yaş görülür.

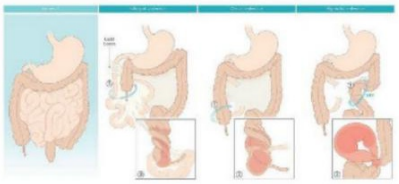

- SigmOid volvulus yaşlılarda (Older), Midgut volvulus ve Malrotasyon çocuklarda (Minörler) görülür.
- **Normal rotasyon:** Midgut, anne karnında **4. haftada** uzamaya başlar → umbilikustan herniasyonu (**6. hafta**) → midgut'un saat yönünün tersine 90° dönmesi → karın boşluğuna geri girmesi (**10. hafta**) → karın boşluğunda **180° dönüş** (toplamda 270°) → duodenojejunal fleksür ve çekumun karın arka duvarına sabitlenmesi
- **Rotasyon olmaması:** Tüm **kolon** ve **çekum sol**; tüm **ince bağırsak sağ** taraflıdır. Tam veya kısmi duodenal tıkanıklık vardır. Duodenum sağda ve düzdür. Sıklıkla omfalosel ve gastroşizis görülür Mezenterik **geniş** taban.
- **İnkomplet rotasyon:** Çekum, periton bantları (**Ladd**) ile **sağ üst** kadranda, SMA'nın solunda epigastrik bölgede duodenumun hemen üzerinde sabit kalır. Tüm kolon ve terminal ileum SMA'nın solunda, duodenum ve jejunum sağındadır. Rotasyon anomalilerinin %70-80'ini oluşturur. Mezenterik **dar** taban.

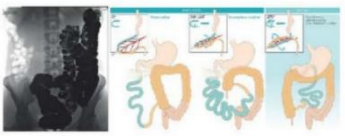

- **Midgut volvulus:** Çoğunlukla **YD** ve **bebeklerde** görülen, malrote olmuş midgutun mekanik bağırsak tıkanıklığına neden olan torsiyon, Bağırsağın kendi ekseni etrafında dönmesi (Kapalı loop mekanik bağırsak tıkanıklığı, Mezenterik vasküler pedikülün torsiyonu) → bağırsak strangülasyonu, iskemi ve gangren
- Yenidoğan/infantta abdominal distansiyon ile birlikte **safralı kusma,** Bağırsak iskemisi belirtileri: hematokezya, hematemez, hipotansiyon ve taşikardi, rektal kanama (geç bulgu, kötü prognostik). **ADBG'de gazsız** bir görünüm veya **distal obstrüksiyon** belirtileri vardır. Akut durumda tanı alır almaz **opere edilmelidir**
- **Gastrik volvulus:** Midenin 180°'den fazla anormal rotasyonu → kapalı loop tıkanıklığı → ve strangülasyon
- Şiddetli karın ağrısı, öğürme ve nazogastrik tüpün geçirilememesi
- **Duodenal obstrüksiyon** özellikleri: abdominal distansiyon olmaksızın safralı kusma
- **Büyük çocuk ve yetişkinlerde**: Tekrarlayan karın ağrısı, kusma atakları, Kilo alamama, Malabsorpsiyon
- **Ek anomaliler;** Gastroşizis, omfalosel ve Bochdalek hernisinde mutlaka bir rotasyon anomalisi de vardır.
- **Risk faktörleri**: Bağırsak **bantları**/adezyonları, malrotasyonu, **Megakolon** (Hirschsprung, Chagas), Anatomik bozukluk (paraözofageal herni, sıklıkla mide volvulusu ile ilişkili)
- **Malrotasyon**: çoğunlukla **asemptomatik (insidental)**
- **Sıkça ilişkili anomaliler:** konjenital diyafram hernisi (%100), konjenital kalp defektleri (%90), omfalosel (%45).
- **Daha az sıklıkla ilişkilendirilen anomaliler**: Gastroşizis, Meckel divertikülü, özofagus atrezisi, biliyer atrezi

İntestinal Malrotasyon ve Midgut Volvulus Görüntülemesi

	İNTESTİNAL MALROTASYON	MİDGUT VOLVULUS
Üst GIS serisi (hemodinamik stabilse **altın standart**)	**Yer değiştirmiş** duodenojejunal bileşke **İnce bağırsak SAĞ** tarafta yerleşimli	Duodenal obstrüksiyon **TİRBÜŞON** duodenum
Baryum enema (**Alt GIS serisi**)	Çekumun yanlış pozisyonu (**SOL taraflı çekum**)	Kıvrım yerinde **KUŞ GAGASI** görünümü
Abdominal USG	**Superior mezenterik** damarların ve bağırsağın anormal pozisyonu	**GİRDAP işareti** (renkli doppler) USG bulgularına benzer Eğer mevcutsa bağırsak iskemisini veya perforasyonunu gösterebilir
CECT taraması (oral ve IV kontrast)	USG bulgularına benzer	
Abdominal röntgen	Genellikle normaldir; perforasyon varsa bunu gösterir; duodenal tıkanıklığı olan hastalarda → **double-bubble**	

Soru kökü ve çözümü: Klinik Bilimler 176

176. **Akut apandisit ile ilgili** Erişkinlerde lümende tıkanmaya neden olan fekalitler en sık nedenlerindendir. Dunphy bulgusu öksürmekle sol alt kadranda ağrı olmasıdır. Çocuk ve genç hastaların ayırıcı tanısında akut mezenterik lenfadenit düşünülmelidir. Rovsing bulgusu sol alt kadrana basıldığında sağ alt kadranda ağrının olmasıdır.

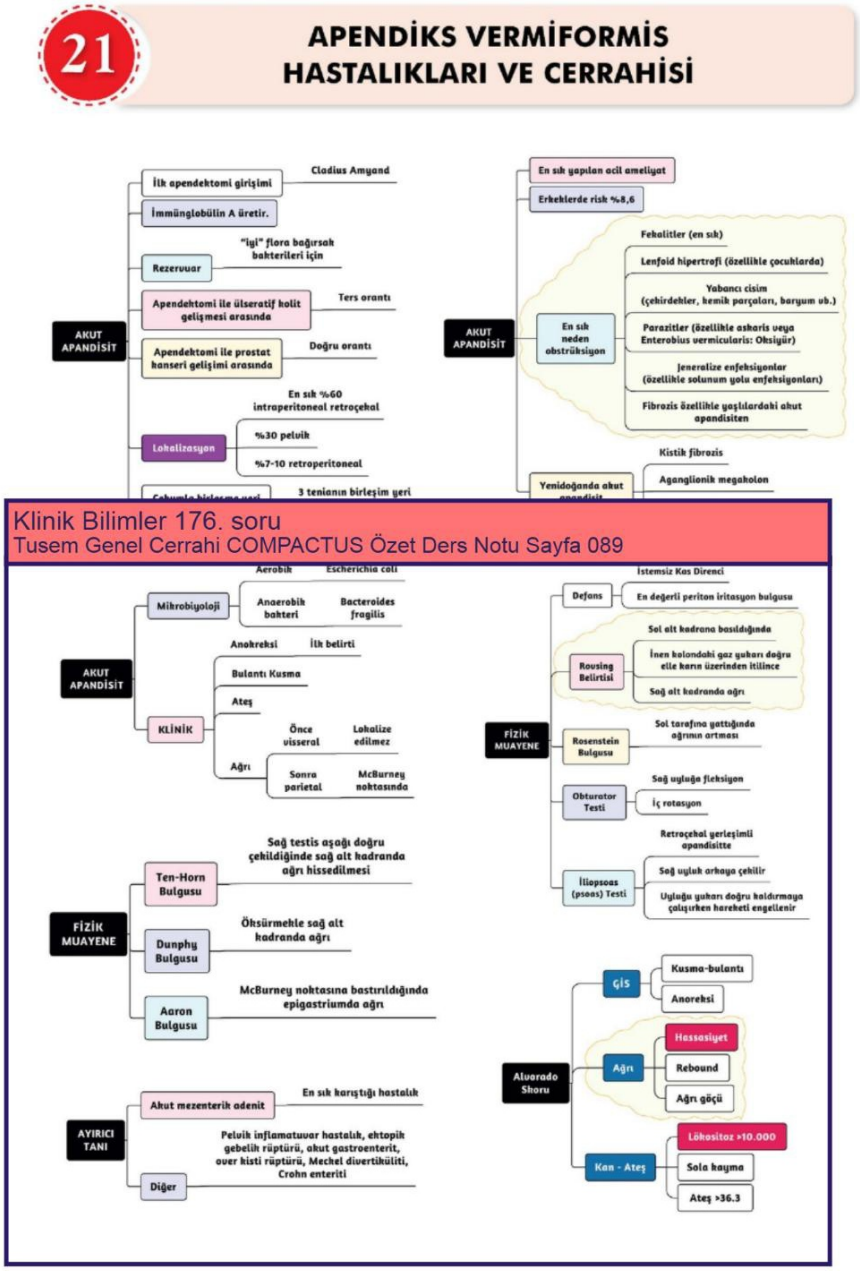

Soru kökü ve çözümü: Klinik Bilimler 177

177.**En sık görülen anal fistül tipi** İntersfinkterik fistül

İLGİLİ NOTLAR

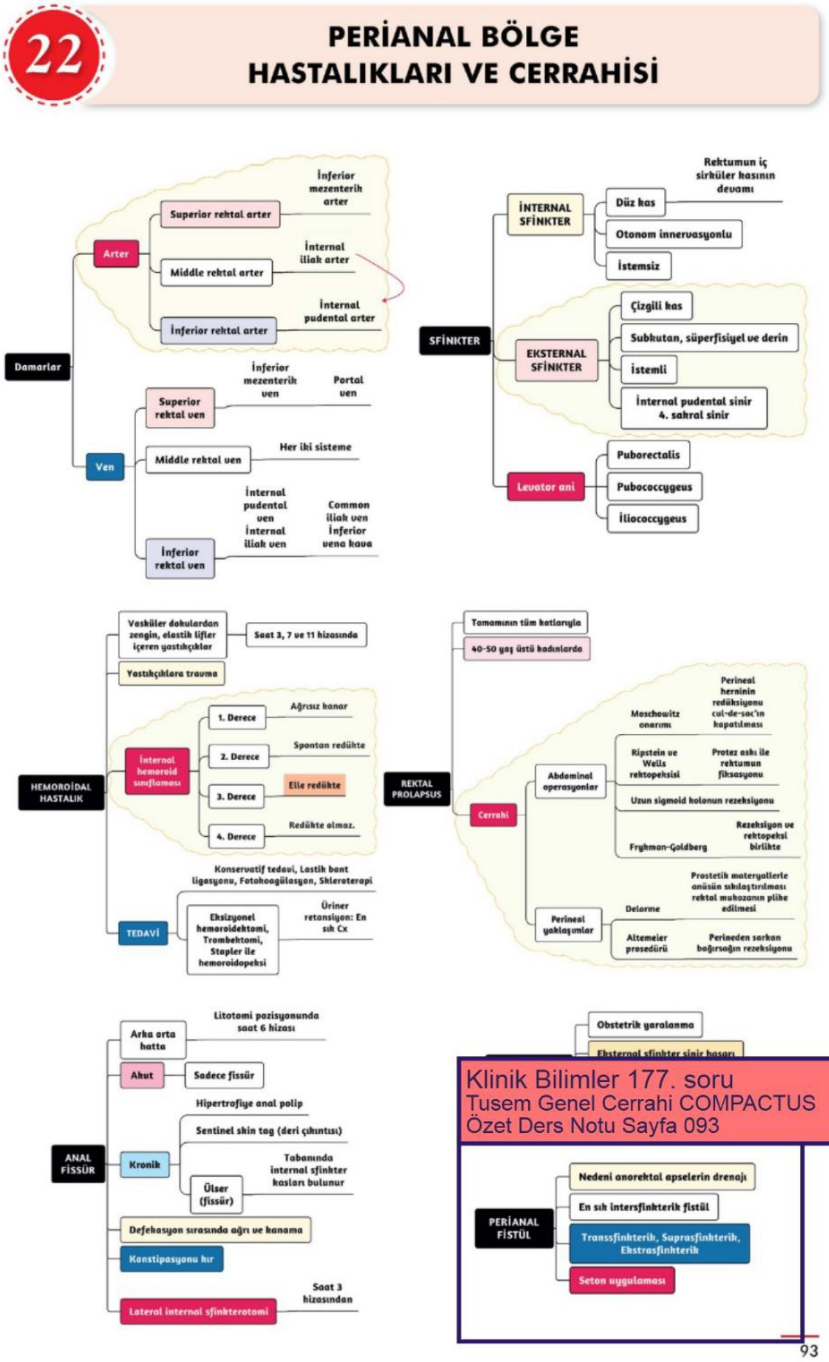

Soru kökü ve çözümü: Klinik Bilimler 178

178.İmmün yetmezlikli hastalarda kanlı ishale neden olması en olası virus Sitomegalovirus

İLGİLİ NOTLAR

Reye sendromu (karaciğer yağlanması ve ensefalopati) gelişebileceğinden bu hastalarda aspirin kullanılmamalıdır. Beta oksidasyonun azalması sonucunda mitokondriyal enzimlerin inhibisyonu ile meydana gelir. **Influenza B, varisella zoster ve**

Tanı

İdrar sedimentinin veya böbrek biyopsi örneğinden hazırlanan boyalı preparatın ışık mikroskobik incelemesinde hem

Klinik Bilimler 178. soru
Tusem Mikrobiyoloji COMPACTUS
Özet Ders Notu+2026 Sayfa 073

SİTOMEGALOVİRUS
(SİTO: HÜCRE, MEGALO: BÜYÜK: DEV HÜCRE)

En büyük herpes virüsüdür.

Sadece insan hücrelerinde üretiğinden deney hayvanı çalışmaları yapılamaz.

Virüsün T lenfositleri, kemik iliği ve böbreklerde latent kaldığı gösterilmiştir.

- **Retinit: AIDS'li hastalarda retinitin en sık etkenidir ve kötü prognoz belirtisidir. Ayrıca AIDS'te en sık görülen CMV enfeksiyonudur.** Retinada pamuk şeklinde beyaz eksuda, **perivasküler hemoraji ve nekrotizan bir retinit tablosu vardır. Ağrısız olması ayırt edici tanıda önemlidir.** Hızla ilerleyerek görme kaybına neden olabilir.

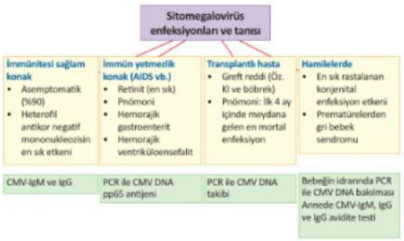

İmmün yetmezliklilerde CMV antijenemisini tespit etmek için pp65 antijenine bakılabilir.

Tedavi

CMV'ün timidin kinazı bulunmadığı için asiklovire doğal dirençlidir bu nedenle gansiklovir kullanılabilir. Özellikle transplantlı hastalarda erken dönemde kullanılan gansiklovir pnömoni insidansını azaltır. Sidafovir ve foskarnet nefrotoksik etki gösterdiğinden ancak alternatif ilaç olarak kullanılabilir. **CMV'de UL54 mutasyonu yüksek düzey gensiklovir direnciyle birliktelik gösterir** ve özellikle immün yetmezlikli hastalar için bu tespit önemlidir.

EPSTAİN - BARR VİRÜS (EBV)

EBV heterofil antikor pozitif enfeksiyoz mononükleozis'ten sorumlu etiyolojik ajandır. EBV orofarinks epitel hücreleri ile B lenfositlerini tutarak EBV zonooz değildir.

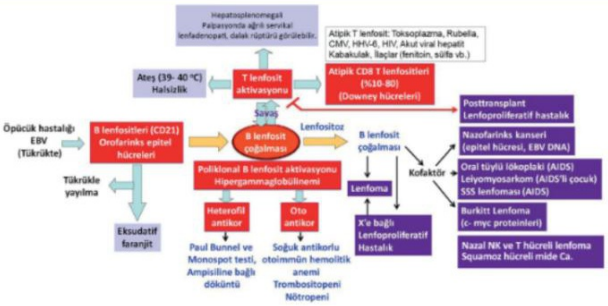

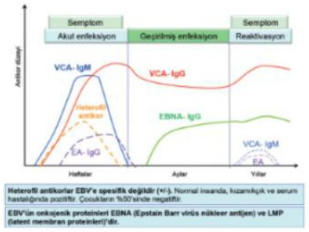

Şekil: EBV'de patogenez

Soru kökü ve çözümü: Klinik Bilimler 179

179. **Primer sklerozan kolanjit (PSK) hastalığı ile ilgili** Erkeklerde kadınlardan daha sık görülür. Hem intrahepatik hem de ekstrahepatik biliyer sistemi etkileyen otoimmün bir hastalıktır. Hepatobiliyer kanser riskini artırır. Hastaların çoğunluğunda inflamatuvar bağırsak hastalığı ile birliktelik gösterdiği için kolorektal kanser riski artmıştır. Progresif bir hastalık olduğu için son dönem karaciğer yetmezliğine ilerleyebilir.

İLGİLİ NOTLAR

Hepatit D

- **Çok etkin bir tedavisi yoktur. Klasik tedavi yüksek doz pegile interferon**dur.
- Güncel bir tedavi seçeneği HDV giriş inhibitörü olan **Bulevirtide'dir.**
- Hepatit B tedavilerinin hepatit D'nin seyrine olumlu bir **katkısı bulunmamaktadır.**
- Fulminant KC yetmezliği veya dekompanse sirozda tek tedavi seçeneği **karaciğer naklidir.**

İMMÜNOLOJİK, METABOLİK VE TOKSİK KARACİĞER HASTALIKLARI

İMMÜNOLOJİK KARACİĞER HASTALIKLARI

OTOİMMÜN HEPATİT

- **Genç kadın + AST/ALT ve IgG** yüksekliği **+ otoantikor pozitifliği**
  - **Tip 1: En sık, ANA** ve **ASMA** pozitif,
  - **Tip 2: Anti-LKM 1** pozitif,
  - **Tip 3: Anti SLA** pozitif

+ Anti-LKM 1----------> Tip2 OİH ve HCV
+ Anti-LKM 2----------> İlaç ilişkili hepatit
+ Anti-LKM 3----------> Hepatit D

- **Biyopside** lenfoplazmositer hücre infiltrayonu, **interface hepatit** ve **rozet formasyonu** görülür.
- **Tedavide** ilk tercih **steroidlerdir.** Dirençli vakalarda **azatiopurin** kullanılır.

PRİMER BİLİYER KOLANJİT (SİROZ) (PBK)

- **Orta yaş kadın** + İntrahepatik **kolestaz** + **ALP/GGT artışı** + **IgM yüksekliği** + **AMA pozitifliği**
- İntrahepatik **kolestaz** yaptığı için--------> **USG, MRCP, ERCP normal beklenir.**
- **Biyopside** ---------> **intrahepatik lenfosit infiltrasyonu** ve **granülomatoz hasar (florid duct lesion)**
- **En sık** eşlik ettiği hastalık **Sjögren sendromudur.**

Klinik Bilimler 179. soru
Tusem Dahiliye COMPACTUS+2026
Sayfa 139

PRİMER SKLEROZAN KOLANJİT (PSK)

- **Orta yaş erkek** + **Hem intra hem de ekstrahepatik kolestaz, fibrozis ve darlıklar**
- **ALP/GGT/bilirubin artışı, P-ANCA pozitifliği**
- **MRCP ve/veya ERCP** tanıda çok değerlidir **(PBK ile temel fark!):**
  - PSK'da USG **normal** olabilir.
  - **MRCP/ERCP'de** safra yollarında **darlık ve genişleme (tesbih tanesi)** görülmesi ile tanı koyulur.
- **Biyopside** safra yollarında **fibrozis (soğan zarı görünümü)**
- Ülseratif kolit ile sık birliktelik gösterir.
- UDCA veya immunsupresif tedaviler **etkili değildir.**
- **Safra kesesi kanseri** ve **kolanjiokanser** sıklığı artmıştır.

Otoimmün Karaciğer Hastalıklarının Özellikleri

	OİH	PBS	PSK
K / E	4:1	9:1	1:2
KCFT	ALT, AST	ALP, GGT	ALP, GGT
Serum Ig	IgG	IgM	Ig'ler artabilir.
Antikor	ANA; SMA, LKM-1, SLA	AMA, AMA-M2	p-ANCA
HLA	A3, B8, DR3, DR4	DR8	DR52
Histoloji	İnterface hepatit, plazma hücresi, rozet	Florid safra kanalı hasarı	Fibrosing safra kanalı hasarı (soğan zarı görünümü)
Tanı	OİH skorlama sistemi	AMA-M2, kolestaz, histoloji	İBH, kolestaz, MRCP/ERCP
Tedavi	İmmünsupresyon (Steroid +/- AZT)	UDKA immünsupresyon (+/-)	UDKA (?) immünsupresyon (?)

KARACİĞER YAĞLANMASI

- Nekroz/inflamasyon yoksa **hepatosteatoz;** eğer **nekroz/inflamasyon var** ise **steatohepatit** adı verilir.
- Daha sık görülen insülin direnci ve alkol ilişkili **makroveziküler** yağlanmadır.
- **Mikroveziküler** yağlanma nadirdir ve **akut karaciğer yetmezliği** ile seyreder.

Karaciğer Yağlanması Nedenler

Makroveziküler yağlanma nedenleri	Mikroveziküler yağlanma nedenleri
İnsülin direnci (Obezite, DM, metabolik sendrom) Alkol TPN ile beslenme HCV, Wilson hastalığı İlaçlar (metotreksat, steroid, amiodaron, östrojen)	Reye sendromu (çocuklarda viral ÜSYE sonrası aspirin kullanımına bağlı) Gebeliğin akut yağlı karaciğeri Tetrasiklin, Valproik asit, Antiretroviraller

Soru kökü ve çözümü: Klinik Bilimler 179

179. **Primer sklerozan kolanjit (PSK) hastalığı ile ilgili** Erkeklerde kadınlardan daha sık görülür. Hem intrahepatik hem de ekstrahepatik biliyer sistemi etkileyen otoimmün bir hastalıktır. Hepatobiliyer kanser riskini artırır. Hastaların çoğunluğunda inflamatuvar bağırsak hastalığı ile birliktelik gösterdiği için kolorektal kanser riski artmıştır. Progresif bir hastalık olduğu için son dönem karaciğer yetmezliğine ilerleyebilir.

- **Bouveret sendromu** → **Kolesistogastrik fistül** ile mideye ge
  neden olmasıdır.

Klinik Bilimler 179. soru
Tusem Genel Cerrahi COMPACTUS Özet Ders Notu Sayfa 107

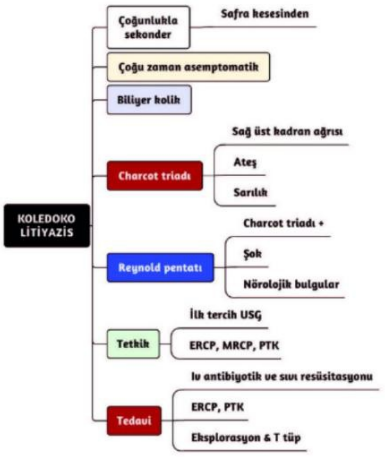

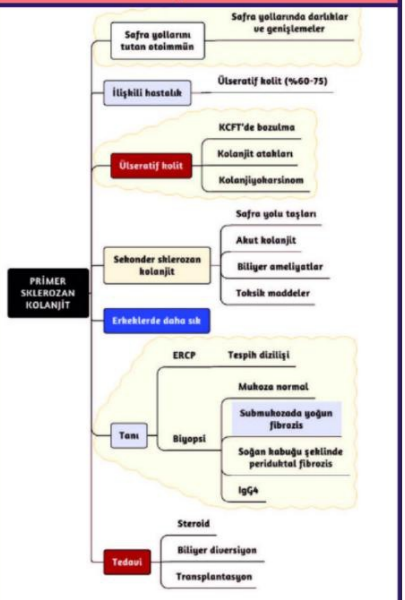

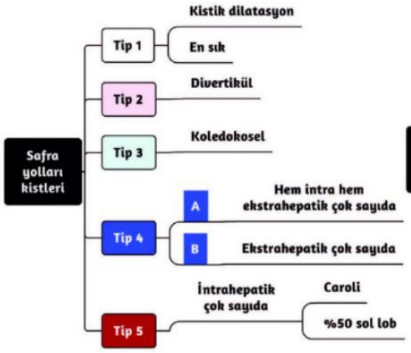

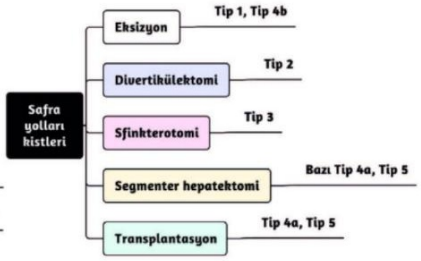

Soru kökü ve çözümü: Klinik Bilimler 180

180.Hemobilia ile ilgili Hastalarda sıklıkla sarılık görülür. Tanı koymada selektif anjiyografi kullanılır ve tedavide embolizasyon yapılabilir. Hastalar en sık melena nedeniyle başvururlar.

İLGİLİ NOTLAR

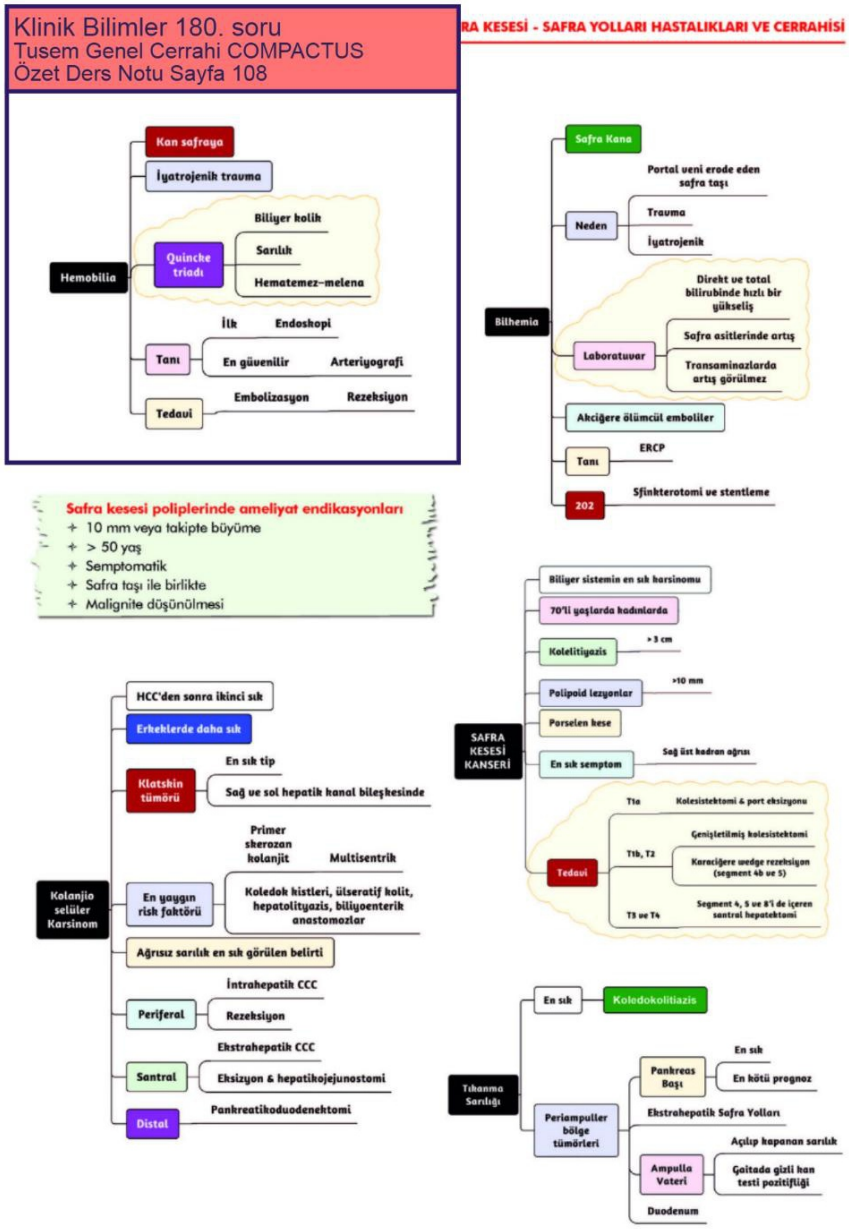

ANKARA	Ziya Gökalp Cad. No: 3 (Soysal İşhanı) Kat: 5 Kızılay/ANKARA **0 (312) 435 05 00**
İSTANBUL	Beyazıtağa Mah. Topkapı Cad. No: 1 Kat: 3-4-5 Topkapı/İSTANBUL **0 (212) 523 10 00**
ADANA	Yeni Baraj Mah. 68053 Sok. Aydın 6 Apt. No: 8/B Seyhan/ADANA **0 (322) 224 63 23**
ANTALYA	Güllük cad. (Soytaş Ulukut İş Merkezi) Kat: 7 No: 10/27 Muratpaşa/ANTALYA **0 (242) 243 88 22**
BURSA	Asımbey Cad. No: 12 Görükle Mah. B blok Daire: 2 Nilüfer/BURSA **0 (224) 441 74 14**
EDİRNE	İstasyon Mahallesi Atatürk Bulvarı Libra Teras Evleri A blok Kat:2 No:193 D:16 MERKEZ /EDİRNE
ERZURUM	Lala Paşa Mah. İzzet Paşa Cad. Ömer Erturan İş Merkezi Kat: 1 No: 3 Yakutiye/ERZURUM **0 (442) 233 35 85**
KOCAELİ	28 Haziran Mah. Turan Güneş Cad. No: 273 Kat: 1 İzmit/KOCAELİ **0 (553) 144 08 55**
KONYA	Sahibi Ata Mahallesi Mimar Muzaffer Cad. Zafer Alanı Abide İş Merkezi: Kat: 4 Meram/KONYA **0 (332) 351 95 23**
SAMSUN	Cumhuriyet Mah. 65. Sokak No: 3 Kat: 1 Atakum/SAMSUN **0 (362) 431 93 39**

@tusemegitim

@tusemegitim

@tusemegitim

@tusemegitim

@tusemegitim



Online Satış Sitemiz
www.tusemportal.com

www.tusem.com.tr